TPS

TWÓJ PRZEGLĄD STOMATOLOGICZNY

fot. istock

Dodatek specjalny

NOWOCZESNY GABINET

Spis treści

3 Systemy ultradźwiękowe oraz dźwiękowe – wielozadaniowa pomoc w pracy stomatologa

Maria Laszczak, Maria Porzuczek, Irena Zalewska, Adrian Dukat, Rafał Korkosz

9 CBCT – rewolucyjne narzędzie diagnostyczne w endodoncji. Przegląd piśmiennictwa i zastosowania klinicznego

Tomasz Hildebrandt, Mateusz Wojciechowski, Alicja Górska

14 Analiza i zestawienie obecnych trendów w wyposażeniu unitów stomatologicznych

Aleksander Maj, Weronika Maj

18 Zdjęcia wewnątrzustne – najczęściej popełniane błędy i sposoby zapobiegania

Ewa Wiśniewska, Stanisław Jalowski

Maria Laszczak[1], **Maria Porzuczek**[1], dr n. med. **Irena Zalewska**[2], lek. dent. **Adrian Dukat**[2], lek. dent. **Rafał Korkosz**[2]

Systemy ultradźwiękowe oraz dźwiękowe

– wielozadaniowa pomoc w pracy stomatologa

Współczesna stomatologia bardzo prężnie się rozwija. Co jakiś czas pojawiają się technologie, które w znacznym stopniu ułatwiają pracę lekarzy dentystów, jednocześnie poprawiając komfort pacjentów podczas wizyt w gabinetach stomatologicznych. Już w latach 50. XX wieku swoje zastosowanie w stomatologii znalazły ultradźwięki, zwane również naddźwiękami. Ich częstotliwość, niesłyszalna dla ucha ludzkiego, sięga powyżej 20 000 Hz. W stomatologii najczęściej używane są drgania o częstotliwości 25 000-40 000 Hz. Konstrukcja tych urządzeń jest oparta na modelach: magnetostrykcyjnym lub piezoelektrycznym. Model pierwszy polega na przekształceniu energii elektromagnetycznej w energię mechaniczną. Podczas pracy końcówki wykonującej ruchy eliptyczne są emitowane znaczne ilości ciepła. Podczas pracy tymi urządzeniami niezbędne jest więc zapewnienie obfitego chłodzenia wodnego. Urządzenia piezoelektryczne wykorzystują napięcie elektryczne do wywołania linijnych odkształceń piezoelektrycznych dysków, co generuje powstawanie drgań o częstotliwości ultradźwięków.

Pierwotnie urządzeń ultradźwiękowych używano w leczeniu zachowawczym jako narzędzi do opracowywania ubytków próchnicowych. Z czasem kolejne próby tworzenia aparatów, których praca opiera się na zastosowaniu ultradźwięków, dały pozytywne efekty. W ich wyniku powstało wiele urządzeń stosowanych w innych dziedzinach stomatologii, takich jak: endodoncja, periodontologia, protetyka, ortodoncja czy chirurgia stomatologiczna. Systemy wykorzystujące ultradźwięki cieszą się dużą popularnością, a poprzez wymienne końcówki umożliwiają pracę we wszystkich wyżej wymienionych gałęziach stomatologii. Rozwój technologiczny, pojawianie się nowych materiałów, ulepszanie stosowanych wcześniej stopów metali wpłynęły pozytywnie na precyzję wykonywania części pracujących instrumentów ultradźwiękowych. Zapewnia to zwiększenie bezpieczeństwa oraz dokładność podczas przeprowadzania zabiegów stomatologicznych (1-3).

Zastosowanie urządzeń ultradźwiękowych i dźwiękowych w stomatologii zachowawczej

Metoda opracowania ubytków za pomocą ultradźwięków jest nazywana metodą sonoabrazyjną lub oscylacyjno-ultradźwiękową.

Ze względu na mniejszą skuteczność w skrawaniu tkanek zęba, w porównaniu z końcówką turbinową, metoda ta nie jest powszechnie używana. Dodatkowymi czynnikami mogą być tu także wydłużony czas preparacji oraz wysoka cena urządzeń.

Użycie instrumentarium ultradźwiękowego jest jednak polecane do opracowywania ubytków na powierzchniach proksymalnych lub znajdujących się blisko miazgi, do których dostęp przy zastosowaniu narzędzi o dużej szybkości jest problematyczny. Służy do tego zestaw końcówek o różnych kształtach, zaopatrzonych w swej części pracującej diamentowym nasypem. Końcówki te są stale modyfikowane i ulepszane (3-5).

Do zalet metody sonoabrazyjnej należą: mniejsza bolesność podczas usuwania tkanki zmienionej próchnicowo, usunięcie warstwy mazistej, redukcja przykrego zapachu czy hałasu generowanych podczas zabiegu. Technika ta jest również pomocna w minimalizacji powikłań jatrogennych, gdyż podczas preparacji nie wywołuje podrażnień w obrębie otaczających tkanek miękkich. Podczas stosowania końcówek ultradźwiękowych do opracowywania ubytków na powierzchniach stycznych minimalizu- ▶

TITLE: Ultrasound and sound systems – a multitasking aid in the dentist's work
STRESZCZENIE: W artykule poddano analizie systemy ultradźwiękowe oraz dźwiękowe. Stanowią one pomoc w pracy stomatologa. Przy ich pomocy jesteśmy w stanie dokonać na przykład mniej bolesnego usuwania tkanki zmienionej próchnicowo czy też możemy opracować ubytki na powierzchniach proksymalnych.
SŁOWA KLUCZOWE: ultradźwięki, systemy ultradźwiękowe, systemy dźwiękowy
SUMMARY: The article analyzes ultrasonic and sound systems. They help in the dentist's work. With their help, we are able to perform, for example, less painful removal of carious tissue, or we can prepare cavities on proximal surfaces.
KEYWORDS: ultrasound, ultrasonic systems, sound systems

je też ryzyko uszkodzenia powierzchni sąsiedniego zęba podczas preparacji (1-5). Fale dźwiękowe, słyszalne dla ucha ludzkiego, obejmują zakres częstotliwości 16-20 kHz.

Przykładem urządzenia dostępnego na rynku, pracującego w zakresie częstotliwości 6000-6500 kHz, jest system Sonicflex firmy Kavo, używany do minimalnie inwazyjnego leczenia próchnicy wczesnej. Instrument pracuje ruchem oscylacyjnym. Aby zwiększyć precyzję pracy, zastosowano jednostronny nasyp diamentowy na końcówce pracującej. Takie rozwiązanie ma na celu ochronę zębów zdrowych podczas opracowywania ubytków znajdujących się na powierzchniach stycznych. System Sonicflex umożliwia mikropreparację pod każdym kątem, co sprzyja prawidłowemu ukształtowaniu stopnia szkliwnego, a w efekcie lepszej szczelności wypełnienia, wykonywanego na kolejnym etapie leczenia stomatologicznego (6).

Aparatem wykorzystującym ultradźwięki do opracowywania ubytków jest pracujący ruchem oscylacyjnym Piezo Cavity System. Do pracy w ubytkach II klasy Blacka dostępne są tu końcówki z jednostronnym nasypem diamentowym, zabezpieczające przed uszkodzeniem ząb sąsiadujący. Efektem preparacji są regularne i gładkie brzegi ubytku, choć ruch oscylacyjny może powodować mikropęknięcia szkliwa (5, 7).

Zastosowanie urządzeń ultradźwiękowych i dźwiękowych w periodontologii

Kamień nazębny pojawia się pod postacią zmineralizowanego osadu, składającego się z komponent organicznych i nieorganicznych. W zależności m.in. od wieku, przestrzegania zasad higieny jamy ustnej, składu śliny czy rodzaju przyjmowanych leków obszar objęty przez kamień nazębny będzie różny u poszczególnych pacjentów.

Jedną z popularnych technik usuwania kamienia nazębnego jest ultradźwiękowa metoda wykorzystująca skalery typu magnetostrykcyjnego lub piezoelektrycznego. Urządzenia te pracują w zakresie częstotliwości 15 000-50 000 Hz.

Skaling ultradźwiękowy jest rozwiązaniem posiadającym wiele zalet. Pozwala na ograniczenie traumatyczności procedury, a także skraca czas potrzebny na jej wykonanie. Wąskie końcówki pracujące zwiększają precyzję pracy, jednocześnie poprawiając dostęp do powierzchni furkacji. Dodatkową korzyścią podczas pracy tego typu narzędziami jest możliwość stałego przepłukiwania kieszonek (2). Praca przy użyciu ultradźwięków jest więc nie tylko udogodnieniem dla lekarza dentysty lub higienistki stomatologicznej, ale także podnosi komfort odczuwany przez pacjenta podczas wykonywanego zabiegu.

Instrumenty ultradźwiękowe nie stanowią jednak dobrego rozwiązania problemu kamienia nazębnego w przypadku pewnych grup pacjentów. Należą do nich m.in. osoby z chorobami infekcyjnymi, ze względu na powstający podczas pracy aerozol, poprzez który może dojść do rozprzestrzeniania się czynników zakaźnych. Przeprowadzono badania, które wskazują na utrzymywanie się aerozolu i zawartych w nim drobnoustrojów nawet do 30 minut po wykonanym zabiegu. W największych ilościach osadza się on w okolicach ramion, klatki piersiowej, a nawet po wewnętrznej stronie maseczki operatora przeprowadzającego zabieg (8).

Z kolei grupą pacjentów, u której skaling ultradźwiękowy może zostać wykonany, lecz z wyłączeniem stosowania aparatu magnetostrykcyjnego, są osoby z rozrusznikami serca starego typu. Urządzenia magnetostrykcyjne nie mogą być tu wykorzystywane, gdyż wytwarzają pole magnetyczne, które może spowodować zakłócenie pracy rozrusznika. Aby rozwiać wszelkie wątpliwości, należy sprawdzić tzw. paszport rozrusznika serca i postępować zgodnie z zaleceniami producenta. Skalingu ultradźwiękowego nie powinno się również wykonywać u pacjentów z osteoporozą, a także u osób młodych, u których proces rozwoju korzenia zęba jeszcze się nie zakończył.

Do wad instrumentów ultradźwiękowych możemy dodać tworzenie nierówności na powierzchniach korzenia, zwiększenie chropowatości wypełnień, a także szorstkości zębów, co może doprowadzać do wzmożonej akumulacji płytki nazębnej. Aby temu zapobiec, po zabiegu usuwania kamienia nazębnego powierzchnie zębów powinny zostać wypolerowane (2).

W 1999 roku na rynku pojawił się innowacyjny system „Vector", w którym ultradźwięki przenoszone są poprzez abrazyjną zawiesinę cząsteczek węglika krzemu w wodzie. Precyzyjne kierowanie energii przez urządzenie pozwoliło na bezpieczną pracę instrumentem, którego ruch odbywa się jedynie równolegle w stosunku do powierzchni korzenia zęba. Jego oryginalna budowa – rękojeść tworząca kąt prosty z instrumentem – sprzyja bezpiecznej pracy w kieszonce. Do niewątpliwych zalet systemu „Vector" należy eliminacja wibracji, co zapewnia w dużym stopniu zmniejszenie odczucia bólu przez pacjenta i ryzyka uszkodzenia tkanek podczas zabiegu. Wykazano, że system dobrze sprawdza się w terapii stanów zapalnych przyzębia, *periimplantitis* oraz eliminacji złogów nazębnych, głównie poddziąsłowych (1, 2, 4, 9).

Problematyczne i skomplikowane okazują się zabiegi periodontologiczne przeprowadzane u pacjentów z zanikami kostnymi. W celu polepszenia komfortu pracy lekarzy dentystów, a także odczuć pacjenta, firma Kavo stworzyła system SONICflex o końcówkach typu rootplaner. Służą one do wygładzania, a także opracowywania obszarów furkacji korzeni zębów. Końcówki pojedynczo zagięte stosuje się przy pracy w obrębie powierzchni gładkich, natomiast podwójnie zagięte służą do opracowywania furkacji. Specjalny adapter umożliwia podawanie sterylnych płynów chłodzących, co zwiększa poziom oczyszczenia powierzchni (10).

Zastosowanie urządzeń ultradźwiękowych i dźwiękowych w protetyce

Instrumenty ultradźwiękowe mogą być również bardzo pomocne jako narzędzia dodatkowe podczas wykonywania procedur protetycznych. Używając ich np. do osadzania wkładów koronowych typu inlay, przy zastosowaniu cementu o wysokim stopniu lepkości, uzyskamy bardziej satysfakcjonujący efekt niż podczas osadzania wkładów w wyniku nacisku palcem. Technika ultradźwiękowa może znaleźć również swoje zastosowanie w preparacji zębów, z uwagi na jej dużą precyzję i niewielką inwazyjność (1).

Udowodniono, że terapia ultradźwiękami może wpływać korzystnie na procesy gojenia, zarówno w obrębie kości, jak i tkanek miękkich. Ze względu na te właściwości ultradźwięki bywają stosowane jako zabiegi wspomagające w leczeniu dysfunkcji stawów skroniowo-żuchwowych. Przyczyniają się do poprawy krążenia w obrębie stawu, redukcji obrzęku i objawów bólowych. Efekt przeciwbólowy i rozkurczowy obserwowano również w przypadku zastosowania ultradźwięków do zwalczania bólu mięśniowo-twarzowego (11).

Zastosowanie wierteł na turbinę szybko-/wolnoobrotową często nie spełnia oczekiwań podczas opracowywania zęba pod koronę czy wkłady koronowe. Dzieje się to za sprawą nieprecyzyjnej części pracującej narzędzi. Z pomocą przychodzi nam urządzenie firmy Kavo pracujące w częstotliwości dźwiękowej, z końcówkami SONICflex Prep. Odpowiednio wyprofilowane końcówki systemu umożliwiają szybszą, bardziej precyzyjną i mniej obciążającą tkanki zęba preparację. Pozwalają na uniknięcie podcieni, a także zmniejszenie przestrzeni zajmowanej przez cement w momencie końcowego osadzania pracy protetycznej. Użycie instrumentów z dedykowanymi końcówkami pozwala na ustandaryzowaną i dokładniejszą preparację, jednocześnie przyczyniając się do lepszej współpracy pomiędzy lekarzem dentystą a technikiem dentystycznym (12).

Zastosowanie urządzeń ultradźwiękowych w endodoncji

Ultradźwięki są stosowane w leczeniu endodontycznym od ponad czterdziestu lat. Rozwój technologii w endodoncji, obejmujący materiały i narzędzia, a także techniki, doprowadził do bardzo szerokiego obecnie zastosowania ultradźwięków na różnych etapach procesu leczenia. Współcześnie stosowane procedury z wykorzystaniem ultradźwięków podnoszą skuteczność leczenia endodontycznego i czynią je bardziej przewidywalnym, zwłaszcza w przypadkach trudnych, powikłanych, a także podczas rewizji leczenia. Poniżej przedstawiono główne zastosowania ultradźwięków w endodoncji wraz z korzyściami płynącymi z ich użycia w wymienionych przypadkach.

Poprawa dostępu i lokalizacja kanałów

Odnalezienie i opracowanie kanałów zwapnionych lub zwężonych wskutek odkładania się zębiny wtórnej bądź też przytwierdzonych zębiniaków oraz kanałów o skomplikowanej lokalizacji (np. MB2) może być znacząco utrudnione lub uniemożliwione, a także wiązać się z wysokim ryzykiem powikłań w postaci perforacji. Narzędzia ultradźwiękowe zapewniają większe bezpieczeństwo niż tradycyjne narzędzia o ruchu obrotowym, jednocześnie utrzymując wysoką efektywność ścinania. Pozwala to na odnalezienie kanału oraz zapewnienie dostępu, umożliwiając wprowadzenie pierwszych narzędzi ręcznych na długość roboczą (13).

Usuwanie przeszkód z kanału (złamanych narzędzi, ćwieków)

Najczęściej w przypadku rewizji zachodzi konieczność usunięcia obecnych w korzeniu materiałów, takich jak metalowe wkłady, zacementowane elementy filarowe czy też złamane narzędzia. Zastosowane w tym celu końcówki i pilniki ultradźwiękowe mogą oddziaływać na przeszkodę nie tylko bezpośrednio, ale i pośrednio, zwiększając szansę ich bezpiecznego usunięcia, gdyż nie zawsze zachodzi konieczność bezpośredniego dotarcia narzędziem do zablokowanego fragmentu. Wybór cienkich końcówek odpowiedniej długości pozwala na umieszczenie ich głęboko w kanale, co wzmacnia działanie ruchów oscylacyjnych na tkwiące w nim niepożądane mate- ▶

riały i instrumenty. Badania wykazały, że ultradźwiękowa metoda usuwania zacementowanych filarów redukuje ryzyko uszkodzeń zęba, takich jak złamanie czy perforacja (13).

Aktywacja środków płuczących

Środki płuczące, stosowane do oczyszczania i dezynfekcji kanałów, działają w dwojaki sposób: chemiczny, rozpuszczający zanieczyszczenia, oraz mechaniczny, gdzie zanieczyszczenia wypłukiwane są wraz z przepływem płynu. Działanie mechaniczne podczas tradycyjnego płukania przy pomocy strzykawki z igłą jest słabsze niż chemiczne, ponadto ma ono bardzo niską skuteczność w przypadku obecności skomplikowanego, nieregularnego systemu korzeniowego, anastomoz oraz delt korzeniowych. Ruchy oscylacyjne końcówki ultradźwiękowej powodują wzmożony przepływ cząsteczek płynu i ułatwiają jego dotarcie do wymienionych, trudno dostępnych miejsc, a także wąskich, wierzchołkowych części kanałów, zagłębień, bruzd i innych nieregularnych struktur na powierzchni ściany kanału. Metoda ultradźwiękowa znacząco zwiększa również efektywność działania chemicznego środków płuczących, powodując ich aktywację. Wysoka dokładność oczyszczenia kanału wskutek synergistycznego działania ultradźwięków na różne składowe procesu płukania ma ponadto ogromne znaczenie w przypadku leczenia kanałów o przekroju owalnym, gdzie poprzez standardowe systemy rotacyjne można uzyskać w kanale jedynie poszerzenie o przekroju okrągłym, pozostawiając znaczną część ścian kanału nieobjętą instrumentalnym opracowaniem (14). Jednak efektywność stosowania ultradźwięków zmniejsza się w kanałach zakrzywionych, w których narzędzia napotykają opór ściany kanału i nie są w stanie oscylować w pełnym zakresie w sposób wolny. Jednym z rozwiązań tego problemu może okazać się uprzednie wygięcie końcówki zgodnie z przebiegiem opracowywanego kanału (15).

System endosoniczny

Na system endosoniczny składa się jednoczesne opracowywanie i płukanie kanału z użyciem pilnika ultradźwiękowego, pozwalającego na przepływ przez niego środka płuczącego w czasie pracy. Jest to system synergiczny, łączący zalety łatwiejszej instrumentacji kanału z aktywacją ultradźwiękową roztworu środka płuczącego (działanie chemomechaniczne). Jego zaletą jest skrócenie czasu pracy oraz redukcja liczby użytych w trakcie leczenia narzędzi. Autorzy tej metody wykazali, iż pozwala ona na lepsze oczyszczenie i dezynfekcję kanału, w tym skuteczniejsze usunięcie warstwy mazistej, niż metoda tradycyjna, oparta na narzędziach ręcznych i płukaniu przy użyciu strzykawki z igłą (16). Ten fakt potwierdzono badaniami z wykorzystaniem skaningowego mikroskopu elektronowego – powierzchnia kanału opracowanego i płukanego metodą ultradźwiękową jest wolna od zanieczyszczeń, z widocznymi kanalikami zębinowymi. Osiągnięto zatem wysoki stopień oczyszczenia kanału, w przeciwieństwie do metody tradycyjnej (17). W innym badaniu wykonano analizę ilościową należących do czterech głównych, istotnych endodontycznie gatunków bakterii, pozostających w kanale po jego opracowaniu oraz płukaniu z użyciem ultradźwięków i odpowiednich roztworów substancji o działaniu bakteriobójczym. Wykazano, że w określonych warunkach liczba badanych drobnoustrojów spadła do zera, co oznacza, iż metoda ta pozwala na rzeczywistą dezynfekcję kanału (18). W aspekcie klinicznym na uwagę zasługuje statystycznie rzadsze zgłaszanie dolegliwości bólowych przez pacjentów po leczeniu endodontycznym z użyciem ultradźwięków oraz niższy odsetek powikłań w obrębie tkanek okołowierzchołkowych po leczeniu. Wynika to w szczególności z poprawy czystości kanału oraz redukcji ilości zanieczyszczeń przepchniętych poza wierzchołek korzenia podczas pracy systemem endosonicznym (16).

Kondensacja gutaperki

W porównaniu z narzędziami ręcznymi rozpychacze ultradźwiękowe zapewniają szczelniejsze i dokładniejsze wypełnienie kanału w metodzie bocznej kondensacji gutaperki. Wykazują one większą efektywność w osiąganiu dobrej homogenności oraz trójwymiarowego wypełnienia kanału. Cechuje je też szereg zalet (łatwiejsze użycie kliniczne, bezpieczeństwo) w odniesieniu do innych metod bocznej kondensacji gutaperki na ciepło. Również użycie narzędzia ultradźwiękowego, zamiast pilnika ręcznego, wpływało korzystnie na dokładność pokrycia ścian kanału uszczelniaczem (13).

Rozmieszczanie mineralnego agregatu trójtlenków (MTA)

W procedurze zamykania wierzchołka korzenia bardzo często w wyniku jego nieregularnej budowy dochodzi do powstawania nieszczelności brzeżnych pomiędzy MTA a tkanką zęba. Zastosowanie końcówki ultradźwiękowej pozwala na dokładniejszą adaptację materiału do ścian kanału korzeniowego. Metoda ta może być również z powodzeniem stosowana w zamykaniu różnego rodzaju perforacji, w szczególności dna komory (13).

Chirurgia endodontyczna – we wstecznym wypełnianiu kanału

Poprawne opracowanie i wsteczne wypełnianie kanału w przebiegu apikotomii jest czynnikiem znacząco wpływającym na jej skuteczność. Zabieg ten mogą ułatwić ultradźwiękowe końcówki wsteczne (ang. *retrotips*). Są one produkowane w różnych kształtach, o dużym stopniu zakrzywienia, umożliwiając dotarcie do wierzchołka korzenia w mocno ograniczonej przestrzeni kostnej. Prowadzi to do mniejszego zasięgu osteotomii wykonywanej w celu uzyskania dostępu do wierzchołka i zmniejsza inwazyjność zabiegu chirurgicznego. Taki zabieg możemy wówczas określić jako mikrochirurgiczny. Końcówki wsteczne mają wiele zastosowań, warto tutaj wymienić: opracowanie kanału, wypełnianie go, polerowanie wypełnienia oraz wierzchołkowej części korzenia. Redukują również liczbę bakterii odpowiedzialnych za wywoływanie stanu zapalnego tkanek okołowierzchołkowych. Wszystkie te cechy wpływają na znaczące zwiększenie odsetka zabiegów apikotomii zakończonych pomyślnie (13).

Zastosowanie urządzeń ultradźwiękowych w chirurgii

Instrumenty ultradźwiękowe znalazły swoje zastosowanie także w chirurgii stomatologicznej. Ich przydatność w mikrochirurgii endodontycznej została opisana powyżej. Ponadto w obrębie zabiegów chirurgicznych mogą być one używane do wykonywania oszczędzającego tkanki cięcia mikrometrycznego. Takie cięcie ułatwia wgląd w pole zabiegowe, a precyzyjny w użyciu instrument umożliwia bezpieczną, małoinwazyjną pracę. Urządzenia ultradźwiękowe zastosowane podczas ekstrakcji zatrzymanych zębów usprawniają regenerację tkanek, gojenie się rany, a także odpowiednie formowanie kości. W implantologii stomatologicznej okazały się przydatne do usprawnienia procesu osteointegracji wszczepów. Są również wykorzystywane do osteotomii, np. podczas zabiegu podnoszenia dna zatoki szczękowej (1, 19).

Zastosowanie urządzeń ultradźwiękowych w ortodoncji

Ultradźwięki po raz pierwszy zostały użyte w tej dziedzinie stomatologii pod koniec lat dziewięćdziesiątych ubiegłego wieku przy procedurze odklejenia zamków stałego aparatu ortodontycznego. Dzięki zastosowaniu takiej techniki udało się znacznie zminimalizować ryzyko złamania zamka, które w przypadku tradycyjnej techniki wykonywania tej procedury sięga 10-35%. Warto zaznaczyć, że powierzchnia zęba po usunięciu z niej zamka za pomocą ultradźwięków jest mniej chropowata, jednak praca przy ich udziale powoduje wydłużenie czasu pobytu pacjenta w gabinecie stomatologicznym.

fot. archiwum autorów

Fot. 1. Przykładowe końcówki ultradźwiękowe stosowane w endodoncji. U góry: końcówki systemu B&L (dwie pierwsze) oraz końcówki StartX (trzy ostatnie). U dołu od lewej: E3D Woodpecker oraz Endochuck z igłą Millera

Urządzenia ultradźwiękowe mogą okazać się pomocne przy procesie wiązania cementu glassjonomerowego, używanego podczas zakładania stałego aparatu ortodontycznego do mocowania zamków. Umożliwiają polepszenie struktury cementu, zmniejszając jego porowatość, skracają czas wiązania i zwiększają siłę wiązania między glassjonomerem a szkliwem (1).

Podczas leczenia ortodontycznego wykorzystywane są również pulsacyjne ultradźwięki o niskim natężeniu LIPUS (ang. *low-intensity pulsed ultrasounds*). Ich działanie wywiera korzystny wpływ na tempo regeneracji i gojenia się ran w obrębie tkanki kostnej, chrzęstnej oraz tkanek miękkich. Umożliwia skrócenie czasu leczenia. Metoda LIPUS znajduje także zastosowanie przy zapobieganiu powikłaniom leczenia ortodontycznego polegającym na patologicznej resorpcji korzeni zębów (19).

Zastosowanie urządzeń ultradźwiękowych w diagnostyce stomatologicznej

Metody ultradźwiękowe w diagnostyce stomatologicznej są określane jako metody obrazowania „w czasie rzeczywistym". Są wykorzystywane jako metody uzupełniające, ze względu na ich mniejszą dokładność, w porównaniu do przepływomierza Dopplera czy obrazowania cyfrowego. Urządzenia ultradźwiękowe bywają pomocne na etapie przedchirurgicznym ▶

do zobrazowania wzajemnego położenia poszczególnych struktur anatomicznych czy do lokalizacji szczelin złamań w obrębie kości. Są wykorzystywane w diagnostyce i ocenie postępów leczenia zaburzeń w obrębie stawów skroniowo-żuchwowych oraz mięśni narządu żucia. Metoda echografii może być pomocna w wykrywaniu i różnicowaniu zmian okołowierzchołkowych (1, 12, 20).

Zastosowanie urządzeń ultradźwiękowych przy procedurach higienizacyjnych

Aparaty wykorzystujące ultradźwięki okazują się pomocne również w czynnościach higienizacyjnych. Myjki ultradźwiękowe, pracujące w zakresie częstotliwości 18 000-100 000 Hz, są stosowane w gabinetach dentystycznych, w których służą do wstępnego oczyszczania narzędzi przed sterylizacją. Mogą być też wykorzystywane przez pacjenta w domu do lepszego utrzymywania higieny protez ruchomych. Ultradźwięki przenoszone przez medium, którym jest zwykle płyn dezynfekcyjny wlewany do myjki, stanowią efektywny sposób czyszczenia, docierając nawet do trudno dostępnych miejsc. Ceny rynkowe takich urządzeń nie przekraczają na ogół kilkuset złotych (12, 21).

Na rynku są także dostępne ultradźwiękowe szczoteczki do zębów o częstotliwości pracy 1,6 MHz, charakteryzujące się delikatnym, lecz skutecznym docieraniem do miejsc o utrudnionym dostępie, a także zapewniające masaż dziąseł (22).

Podsumowanie

Szerokie zastosowanie systemów ultradźwiękowych i dźwiękowych w stomatologii sprawia, że coraz więcej lekarzy dentystów chętnie korzysta z nich w swoich gabinetach. Urządzenia te posiadają liczne zalety pozwalające na precyzyjną i bezpieczną pracę. Pojawiające się nowe technologie i patenty mają na celu zniwelowanie występujących niedoskonałości omówionych w tekście. Ulepszenia instrumentarium, a także innowacyjne projekty systemów dają szansę na rozwój metod pracy przy użyciu sprzętu ultradźwiękowego w przyszłości.

Piśmiennictwo

1. Chen Y.L., Chang H.H., Chiang Y.C. et al.: *Application and development of ultrasonics in dentistry*. „Journal of the Formosan Medical Association", 2013, 112, 11, 659-665.
2. Hildebrandt T., Obersztyn I.: *Metody usuwania kamienia nazębnego*. „Stomatologia po Dyplomie", 2014, 08.
3. Berczyńska D., Buczkowska-Radlińska J., Berczyński P. i wsp.: *Współczesne metody opracowywania ubytków tkanek zmineralizowanych*. „Pomeranian J Life Sci", 2019, 65, 1, 76-82.
4. Tanasiewicz M.: *Próchnica zębów. Wybrane problemy diagnostyki, leczenia i zapobiegania*. ELAMED, Katowice 2009.
5. Jańczuk Z.: *Stomatologia zachowawcza. Zarys kliniczny*. Wydawnictwo Lekarskie PZWL, Warszawa 2008.
6. https://www.kavo.com/pl-pl/instrumenty-i-sprzet-specjalistyczny/tipy-sonicflex-materialy-eksploatacyjne#sonicflex-microinvasive
7. Wicht M.J., Haak R., Fritz U.B. et al.: *Primary preparation of class II cavities with oscillating systems*. „Am J Dent", 2020, 2, 15, 1, 21-25.
8. Veena H.R., Mahantesha S., Joseph P.A. et al.: *Dissemination of aerosol and splatter during ultrasonic scaling: A pilot study*. „Journal of Infection and Public Health", 2015, 8, 3, 260-265.
9. https://www.amadar.pl/vector/vector-durr-dental/
10. https://www.kavo.com/pl-pl/instrumenty-i-sprzet-specjalistyczny/tipy-sonicflex-materialy-eksploatacyjne#sonicflex-rootplaner
11. Karumuri S.K., Rastogi T., Beeraka K. et al.: *Ultrasound: A Revenant Therapeutic Modality in Dentistry*. „J Clin Diagn Res", 2016, 10, 7, 8-12.
12. https://www.kavo.com/pl-pl/instrumenty-i-sprzet-specjalistyczny/tipy-sonicflex-materialy-eksploatacyjne#sonicflex-prep.
13. Plotino G., Pameijer C.H., Grande N.M. et al.: *Ultrasonics in Endodontics: A Review of the Literature*. „J Endod", 2007, 33, 81-95.
14. Lee S., Wu M., Wesselink P.: *The effectiveness of syringe irrigation and ultrasonics to remove debris from simulated irregularities within prepared root canal walls*. „Int Endod J", 2004, 37, 672-678.
15. Walmsley A., Laird W., Lumley P.: *Ultrasound in dentistry. Part 2 – periodontology and endodontics*. „Dent", 1992, 20, 1, 11-17.
16. Martin H., Cunningham W.: *Endosonics – The ultrasonic synergistic system of endodontics*. „Endod Dent Traumatol", 1985, 1, 201-206.
17. Serafino C., Gallina G., Cumbo E. et al.: *Ultrasound effects after post space preparation: an SEM study*. „J Endod", 2006, 32, 549-552.
18. Martin H.: *Ultrasonic disinfection of the root canal*. „Oral Surg Oral Med Oral Pathol", 1976, 42, 92-99.
19. Firlej M., Firlej E., Micker A. i wsp.: *Wpływ ultradźwięków pulsacyjnych o niskim natężeniu na przebieg leczenia ortodontycznego*. „Borgis Nowa Stomatol", 2020, 25, 1, 3-9.
20. Wójcicki M., Szkutnik J., Różyło-Kalinowska I.: *Zastosowanie ultrasonografii w monitorowaniu postępów leczenia zaburzeń czynnościowych narządu żucia*. „Mag Stomatol", 2019, 29, 5, 12-16.
21. Cruz P.C., Machado de Andrade I., Peracini A. et al.: *The effectiveness of chemical denture cleansers and ultrasonic device in biofilm removal from complete dentures*. „J Appl Oral Sci", 2011, 19, 6, 668-673.
22. Costa M.R., Silva V.C., Miqui M.N. et al.: *Efficacy of Ultrasonic, Electric and Manual Toothbrushes in Patients with Fixed Orthodontic Appliances*. „Angle Orthod", 2007, 77, 2, 361-366.

1 student Wydziału Lekarsko-Dentystycznego, Śląski Uniwersytet Medyczny w Katowicach

2 Katedra i Zakład Stomatologii Zachowawczej z Endodoncją ŚUM w Katowicach, Wydział Nauk Medycznych w Zabrzu, kierownik Katedry: prof. dr hab. n. med. Marta Tanasiewicz

dr n. med. **Tomasz Hildebrandt**[1], **Mateusz Wojciechowski**[2], **Alicja Górska**[2]

CBCT – rewolucyjne narzędzie diagnostyczne w endodoncji Przegląd piśmiennictwa i zastosowania klinicznego

Tomografia komputerowa to diagnostyczna metoda obrazowania polegająca na wykonaniu serii projekcji dwuwymiarowych, które za pomocą komputerowego algorytmu są przetwarzane w obraz trójwymiarowy. Otrzymany skan stanowi odzwierciedlenie obrazowanych tkanek w skali 1:1. Rozdzielczość, czyli to, jak dokładny będzie obraz, zależy przede wszystkim od liczby wykonanych projekcji dwuwymiarowych. Jej odmianą jest CBCT (ang. *cone beam computed tomography*), czyli tomografia wolumetryczna wiązki stożkowej będąca jednym z najnowocześniejszych i dokładnych badań dodatkowych stosowanych między innymi w endodoncji. Wyróżnia się ona przede wszystkim wielkością pola obrazowania. Obecne tomografy CBCT oferują pole obrazowania (FOV) w formie walca o 3 rozmiarach – SMALL, MEDIUM oraz LARGE – których wymiar wysokości waha się od 4 do 17 cm, a średnica – od 4 do 20 cm, zależnie od aparatu (1-4). Na rynku dostępne są także aparaty pozwalające na wykonanie skanu w kształcie kuli. CBCT jest doskonałym badaniem obrazowym 3D uzupełniającym zdjęcia RTG i pantomogramy. Wykorzystuje się je powszechnie w implantologii, chirurgii stomatologicznej, ortodoncji oraz w endodoncji.

Wykorzystanie CBCT w endodoncji

Jako narzędzie wykorzystywane w endodoncji CBCT znajduje zastosowanie przede wszystkim w określaniu topografii kanałów korzeniowych, lokalizowaniu: kanałów dodatkowych, złamań, pęknięć, a także perforacji. Procedury endodontyczne są wymagające przede wszystkim pod kątem precyzji. Duża dokładność rzędu 0,076-0,4 mm (3, 4) jest tym większa, im mniejsze stosuje się pole obrazowania. Pozwala ona między innymi wyznaczyć długość roboczą kanału na podstawie otrzymanej projekcji. Często uwidacznia także uszkodzenia zęba, takie jak złamania i pęknięcia, niewidoczne na zdjęciach RTG wewnątrzustnych i pantomograficznych. Wykonane badanie CBCT stanowi niepodważalną formę dokumentacji medycznej, która będzie potwierdzać słuszność przeprowadzonej procedury endodontycznej w ewentualnych sporach prawnych. Obecne rekomendacje nie zalecają jednak stosowania CBCT jako samodzielnej metody diagnostyki, a jedynie w formie badania uzupełniającego klasyczne obrazowanie 2D, takie jak zdjęcia wewnątrzustne czy pantomogramy (5-9).

TITLE: CBCT – a revolutionary aid in endodontic dilemmas
A review of the literature and clinical use
STRESZCZENIE: Tomografia wolumetryczna wiązki stożkowej to nowoczesna i skuteczna klinicznie metoda obrazowania trójwymiarowego. Jak pokazuje przegląd dostępnego piśmiennictwa, może przyczynić się do dokładniejszej diagnostyki i lepszego planowania leczenia w określonych przypadkach klinicznych. Szczególne zastosowanie znalazła w diagnostyce: morfologii kanałów korzeniowych, pęknięć i resorpcji korzeni, stanów zapalnych tkanek okołowierzchołkowych, a także w niektórych przypadkach oceny pozabiegowej skuteczności wypełnienia kanałów korzeniowych. Jej stosowanie wiąże się jednak ze znacznymi kosztami i generuje większą dawkę promieniowania, dlatego decyzja o jej wykorzystaniu powinna zostać podjęta indywidualnie. Nie powinna stanowić metody z wyboru, a jedynie uzupełnienie radiografii klasycznej w konkretnych przypadkach klinicznych.
SŁOWA KLUCZOWE: CBCT, endodoncja, zastosowanie kliniczne, tomografia w stomatologii
SUMMARY: Cone beam computed tomography is an innovative and clinically effective 3-dimensional imaging method. This literature review illustrates that it is a highly accurate diagnostic imaging modality that can enable better preoperative treatment planning in specific clinical cases. It is especially applicable in the diagnostics of root morphology, fractures and resorptions as well as in the detection of periapical pathoses and in the postoperative assessment of root canal obturation. However, cone beam computed tomography may expose a patient to higher radiation doses than conventional radiography and generates greater costs. Therefore, the use of this method should be considered individually. It is not recommended as a method of choice, rather as a complementary imaging modality for specific applications.
KEYWORDS: CBCT, endodontics, clinical use in dentistry, tomography in dentistry

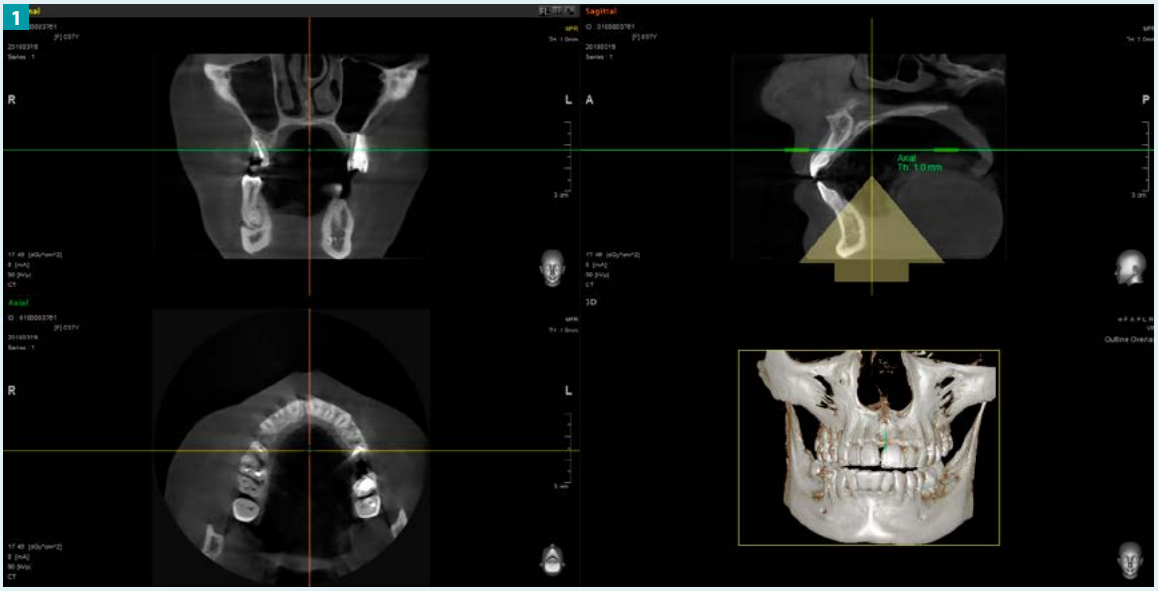

fot. archiwum autorów

Ryc. 1.

Możliwości CBCT

Otrzymany tomogram może być analizowany w trzech płaszczyznach – osiowej, czołowej i strzałkowej (3, 4). Przekrój osiowy umożliwia: ocenę liczby kanałów korzeniowych, występowanie pionowych pęknięć korzeni (VRF, ang. *vertical root fracture*) oraz przejaśnień świadczących o toczącym się stanie zapalnym o charakterze przewlekłym. Na podstawie przekroju czołowego można określić dokładny przebieg kanałów korzeniowych, a także przejaśnienia na ścianie przedsionkowej lub językowej korzenia świadczące o przewlekłym stanie zapalnym. Ostatnia projekcja, strzałkowa, pozwala na ocenę długości, kształtu i przebiegu kanałów w wymiarze mezjalno-dystalnym, występowania zmian okołowierzchołkowych oraz rozległości związanych z nimi przejaśnień przy mezjalnej bądź dystalnej ścianie korzeni. Przegląd wielopłaszczyznowy (MPR, ang. *multi planar reconstruction*) pozwala wyświetlić wszystkie te projekcje jednocześnie (ryc. 1).

Główną zaletą tego badania jest trójwymiarowy obraz będący dodatkowym narzędziem diagnostycznym. Współpracująca z tomografem aplikacja służy nie tylko do archiwizacji i podglądu uzyskanych skanów, ale przede wszystkim umożliwia przetworzenie otrzymanych, we wcześniej omówionych projekcjach, obrazów dwuwymiarowych na skan trójwymiarowy, dzięki zastosowaniu technologii renderowania objętościowego (ang. *volume rendering*). Dzięki temu precyzja diagnostyki endodontycznej znacznie wzrasta. Na podstawie obrazu trójwymiarowego z większą precyzją można stwierdzić ubytki kostne i zauważyć pęknięcia korzeni (3, 4).

Bezpieczeństwo

Podstawową kwestią rozważań pod kątem bezpieczeństwa stosowania CBCT jest ilość pochłoniętej przez pacjenta dawki promieniowania. Wpływa na to wiele zmiennych. Czynniki takie jak rodzaj wiązki oraz stopień jej filtracji będą najczęściej zależne od użytego urządzenia. Diagnosta może mieć jednak wpływ na parametry wiązki promieniowania oraz wielkość pola obrazowania. Jak pokazują badania, wraz ze zwiększeniem obszaru obrazowania zwiększa się dawka promieniowania (10, 11).

Na wartość efektywnej dawki pochłoniętej ma wpływ suma dawek pochłoniętych przez poszczególne organy. W związku z tym ominięcie niektórych narządów, takich jak gruczoł tarczowy, może w znacznym stopniu obniżyć łączną pochłoniętą przez pacjenta dawkę promieniowania (3). Na przykład obrazowanie z zastosowaniem systemu KODAK 9000 3D przy zastosowaniu najwyższej rozdzielczości i najmniejszego pola obrazowania odpowiada 0,4-2,7-krotności dawki otrzymanej podczas wykonywania zdjęcia pantomograficznego (12).

Ograniczenia

Pomimo dostarczania trójwymiarowej projekcji rozdzielczość poszczególnych obrazów waha się od 0,4 mm do 0,076 mm (1,25 to 6,5 par linii na mm), podczas gdy radiogramy klasyczne oferują rozdzielczość rzędu 20 lp/mm, a cyfrowe – 8-20 lp/mm (13). Diagnostyka w leczeniu endodontycznym wymaga dużej precyzji. Wykazano, że dla rozdzielczości 0,4 mm dokładność detekcji kanałów mezjalno-policzkowych (MB2) pierwszych zębów trzonowych szczęki

wynosi około 60%, natomiast w przypadku rozdzielczości 0,12 mm wykrywalność wynosi ponad 93% (3, 14). Ma to także znaczenie przy diagnostyce periodontopatii przywierzchołkowych, ze względu na średni wymiar przestrzeni więzadeł przyzębia wynoszący 0,2 mm (3).

Stożkowy kształt wiązki promieniowania powoduje wielokierunkowe rozpraszanie promieniowania. Rezultatem tego jest szum objawiający się na zdjęciach w postaci ziarnistości. Częściowo może zostać on wyeliminowany poprzez zaprogramowane algorytmy. Nie są one jednak w stanie usunąć wszystkich zakłóceń, co wpływa na pogorszenie jakości otrzymywanych obrazów. Ilość resztkowych zakłóceń nieusuniętych poprzez oprogramowanie zwiększa się wraz ze wzrostem objętości pola obrazowania. Jest to widoczne zwłaszcza w regionach o ograniczonej ekspozycji na promieniowanie, gdzie sygnał jest słaby (3).

Kolejnym często napotykanym problemem są artefakty ograniczające dokładność obrazowania. Ich powstawanie może być związane z pacjentem, użytym aparatem, charakterystyką wiązki wykorzystywanej CBCT czy charakterystyką samego promieniowania X (4). Wpływ na powstawanie artefaktów mogą mieć także obecne w jamie ustnej wypełnienia i implanty, stąd obrazowanie z użyciem mniejszego pola pozwala uzyskać skany lepszej jakości (3).

Zastosowanie kliniczne

Kliniczne zastosowanie tej technologii wiąże się z nieco wyższym narażeniem pacjenta na promieniowanie w porównaniu z klasycznymi metodami obrazowania 2D (3, 12). Docelowo powinno się dążyć do minimalizowania ekspozycji pacjenta na promieniowanie, stąd to lekarz powinien ocenić na podstawie sytuacji klinicznej, czy jest to metoda pozwalająca na optymalną diagnozę i korzystnie wpływająca na przebieg leczenia. Diagnostyka CBCT nie powinna zastępować radiografii standardowej, a jedynie służyć jako jej uzupełnienie w określonych przypadkach klinicznych (15).

Określanie morfologii korzenia

Powodzenie leczenia endodontycznego jest ściśle powiązane z odnalezieniem wszystkich kanałów korzeniowych i poprawnym określeniem ich morfologii, co umożliwia ich poprawne oczyszczenie, ukształtowanie i wypełnienie (1, 3). CBCT pozwala na dokładniejszą klinicznie detekcję kanałów MB2 w przedziale 69-93% w zależności od użytej rozdzielczości, podczas gdy obrazowanie 2D – w 55% (16, 17). W porównaniu do wykorzystania mikroskopu obie metody wypadają gorzej, co pokazują Baratto i wsp. (18). W badaniu tym analizowano morfologię kanałów korzeniowych usuniętych pierwszych zębów trzonowych szczęki. W ocenie *ex vivo* występowanie czwartego kanału wykazano w 67,14% zębów, a kanałów dodatkowych MB2 – w 92,85%. Kliniczna ocena mikroskopowa odznaczała się niższą ogólną detekcją (53,26%), ale wyższą skutecznością wykrywania kanałów MB (95,63%). W przypadku wykorzystania CBCT otrzymane wyniki wypadły najgorzej, osiągając ogólną detekcję na poziomie 37,05% (10). We wniosku tego badania CBCT oceniono jako dobrą metodę w pierwotnej analizie morfologii korzenia, lecz to diagnoza z użyciem mikroskopu daje najlepsze rezultaty (18).

Zmiany okołowierzchołkowe

W przypadku diagnostyki patologicznych zmian okołowierzchołkowych tomografia stożkowa ponownie okazuje się skuteczniejsza od diagnostyki dwuwymiarowej. Bezpośrednio widać to w badaniach, które oceniają skuteczność wykrywania okołowierzchołkowych ognisk zapalnych. Podczas diagnostyki z użyciem CBCT wykrywano takie ogniska z powodzeniem rzędu 61-100%, podczas gdy ocena z wykorzystaniem radiodiagnostyki dwuwymiarowej cechowała się skutecznością jedynie w granicach 24,8-44% (19-24). Ogólną skuteczność stożkowej tomografii komputerowej w diagnostyce stanów zapalnych przyzębia w okolicy wierzchołka korzenia ocenia się na wyższą o 34-54,2% w stosunku do wewnątrzustnych zdjęć 2D (25-26).

Urazy zębów

Pęknięcie korzenia występuje klinicznie znacznie rzadziej niż złamania korony, bo dotyczą około 7% urazów (27). Mimo to trudno je zdiagnozować przy użyciu radiodiagnostyki konwencjonalnej. Skuteczność i przydatność CBCT w diagnostyce tego typu urazów potwierdzają wieloletnie badania (28-31). Obejmują one zarówno złamania korzeni, zwichnięcia, jak i złamania wyrostka zębodołowego. W porównaniu z klasycznym zdjęciem przywierzchołkowym metoda tomografii stożkowej cechuje się większą dokładnością w przypadku pęknięć korzeni pionowych (VRF) i poziomych (32, 33). Badania przeprowadzone przez Bernardes i wsp. na 20 pacjentach z podejrzeniem pęknięcia korzenia wykazało skuteczność CBCT na poziomie 90%, natomiast konwencjonalnej radiografii – w przedziale 30-40% (34).

Diagnostyka resorpcji korzeni

W resorpcjach korzeni klasyczne metody tomografii komputerowej cechują się dużą skutecznością w wy- ▶

krywaniu zewnętrznych resorpcji korzeni (ERR, ang. *external root resorption*) (35-37). Niektórzy autorzy proponują wykorzystanie CBCT do detekcji małych ognisk resorpcji, prognostyki rozwoju zmian, ich klasyfikacji i ukierunkowywania leczenia (39-43). Dokładność tej metody, mimo że lepsza od konwencjonalnej radiografii, jest niska i ściśle zależna od rozdzielczości obrazowania (42). Wykazano skuteczność tomografii stożkowej w diagnostyce wierzchołkowej resorpcji korzenia będącej następstwem leczenia ortodontycznego (43). Pomimo nie do końca poznanej etiologii zapalnej wewnętrznej resorpcji korzenia (IRR, ang. *internal root resorption*) jest to proces o innym podłożu, przebiegu i leczeniu od resorpcji zewnętrznej. Jego diagnostyka metodami radiografii dwuwymiarowej jest trudna. Badania pokazują, że CBCT pozwala z dużą skutecznością stwierdzić IRR i odróżnić ten proces od ERR (40).

Ocena pozabiegowa

Powodzenie przeprowadzonego leczenia endodontycznego jest bezpośrednio związane z jego jakością. Wpływa na nie przede wszystkim dokładna obturacja kanału korzeniowego i integralności materiału wypełniającego. Badanie porównujące skuteczność oceny stopnia wypełnienia kanału i jego homogenność wykazało większą skuteczność metod klasycznych w porównaniu do CBCT (44). Wpływ na to miały liczne artefakty otrzymane w metodzie tomografii stożkowej. Ich źródłem, według autorów, były gutaperka i sealer użyte do wypełnienia kanału. Na podstawie tego badania skuteczność CBCT w określaniu jakości wypełnienia kanału oceniono jako wątpliwą.

W badaniu Moura i wsp. porównywano skuteczność oceny stopnia wypełnienia CBCT i radiografii przywierzchołkowej dla 503 zębów trzonowych. Podzielono je na 3 kategorie – wypełnione do 2 mm od wierzchołka, do 1 mm od wierzchołka oraz poza wierzchołek korzenia. W ocenie obrazowej dla CBCT wykazano skuteczność odpowiednio dla 3 wymienionych kategorii na poziomie 70%, 73,7% i 79%, z kolei radiografia klasyczna była skuteczna na poziomie: 88%, 89,3% i 95% (45). Z drugiej strony w badaniu Cheng i wsp. użycie tomografii stożkowej pozwoliło ocenić jako niedostateczne 30,3% wypełnień kanałów, które wcześniej były uznane jako poprawne z użyciem radiografii dwuwymiarowej (46).

Badanie Olczak i wsp. porównujące ocenę jakości wypełnienia kanału korzeniowego z wykorzystaniem CBCT i RVG przywierzchołkowej sugeruje brak istotnej różnicy między tymi metodami w ocenie *in vivo* w przypadku zębów jednokorzeniowych. Autorki sugerują jednak, że przewagę trójwymiarowego obrazowania CBCT można wykorzystać podczas kontroli jakości wypełnienia kanałów zębów wielokorzeniowych ze względu na obecność nakładających się struktur anatomicznych mogących utrudniać ocenę z wykorzystaniem radiografii klasycznej (47).

Skuteczność tej metody w precyzyjnej lokalizacji i określanie źródła perforacji kanału korzeniowego pokazują badanie Young i wsp. (48). Patel i wsp., a także Rigolone i wsp. z powodzeniem wykorzystali w swoich przypadkach CBCT w planowaniu zabiegów z zakresu chirurgii endodontycznej (49, 50). Ma ona również zastosowanie w lokalizacji złamanych narzędzi kanałowych i planowaniu ich usunięcia (51). Jak pokazuje badanie Ramos i wsp., użycie tomografii stożkowej było równie dobrą metodą obrazowania złamanych narzędzi w niewypełnionych kanałach korzeniowych zębów trzonowych co radiografia klasyczna (52). W przypadku wypełnionych kanałów skuteczność CBCT znacznie maleje w porównaniu ze standardowymi radiogramami przywierzchołkowymi (52).

Podsumowanie

Przegląd dostępnego piśmiennictwa i obserwacja wyników klinicznych pozwalają na kwalifikację CBCT jako użytecznego w praktyce narzędzia diagnostycznego. Sugeruje się, by ta metoda obrazowania służyła jako uzupełnienie radiografii klasycznej, która nadal pozostaje metodą z wyboru ze względu na: dostępność, względnie niskie koszty, a także wysoką rozdzielczość otrzymanego obrazu (13, 44). Istnieją jednak sytuacje, kiedy CBCT może przyczynić się do lepszej diagnostyki i planowania leczenia endodontycznego. Jej zastosowanie powinno być rozpatrywane indywidualnie (15).

W konkretnych przypadkach klinicznych przestrzenna metoda skanu trójwymiarowego, jaką jest tomografia stożkowa, umożliwia dokładniejszą ocenę sytuacji klinicznej i lepszą diagnozę, w porównaniu do radiografii dwuwymiarowej (16-40). Pozwala nie tylko precyzyjnie określić morfologię kanałów korzeniowych, ale może również przyczynić się do wzrostu skuteczności wykrywania kanałów dodatkowych, pęknięć i resorpcji korzeni, występowania stanów zapalnych okołowierzchołkowych, a nawet planowania większych zabiegów z zakresu chirurgii endodontycznej (16-51). Jednakże, ze względu na wyższą dawkę promieniowania, jaką otrzymuje pacjent, lekarz stomatolog powinien precyzyjnie przeprowadzić stratyfikację korzyści płynących z zastosowania CBCT w planowaniu i kontroli przebiegu leczenia endodontycznego z uwzględnieniem większego ryzyka związanego z narażeniem pacjenta na większą dawkę promieniowania (10-12).

Piśmiennictwo

1. Arabska-Przedpełska B., Pawlicka H.: *Współczesna endodoncja w praktyce*. Dentonet, Łódź 2011.
2. http://www.infodent24.pl/techdentpost/diagnostyka-3d-bez-tajemnic-wszystko-co-powinnismy-wiedziec--o-cbct,104775_1.html.
3. Scarfe W.C., Levin M.D., Gane D. i wsp.: *Use of cone beam computed tomography in endodontics*. „Int J Dent" 2009, 1-20.
4. Scarfe W.C., Farman A.G.: *What is cone-beam CT and how does it work?* „Dent Clin North Am", 2008 Oct, 52 (4), 707-730.
5. Farman A.G.: *Image guidance: the present future of dental care*. „Practical Procedures & Aesthetic Dentistry", 2006, 18 (6), 342-344.
6. Farman A.G., Levato C.M., Scarfe W.C.: *A primer on cone beam computed tomography*. „Inside Dentistry", 2007, 3, 90-92.
7. Scarfe W.C., Farman A.G., Sukovic P.: *Clinical applications of cone-beam computed tomography in dental practice*. „Journal of the Canadian Dental Association", 2006, 72 (1), 75-80.
8. Scarfe W.C., Farman A.G.: *Cone beam computed tomography: a paradigm shift for clinical dentistry*. „Australasian Dental Practice", 2007, 102-110.
9. Hayakawa Y., Sano T., Sukovic P. i wsp.: *Cone beam computed tomography: a paradigm shift for clinical dentistry*. „Nippon Dental Review", 2005, 65, 125-132.
10. Roberts J.A., Drage N.A., Davies J. i wsp.: *Effective dose from cone beam CT examinations in dentistry*. „British Journal of Radiology", 2009, 82 (973), 35-40.
11. Ludlow J.B., Davies-Ludlow L.E., Brooks S.L. i wsp.: *Dosimetry of 3 CBCT devices for oral and maxillofacial radiology: CB Mercuray, NewTom 3G and i-CAT*. „Dentomaxillofacial Radiology", 2006, 35 (4), 219-226.
12. Ludlow J.B.: *Dosimetry of the Kodak 9000 3D Small FOV CBCT and Panoramic Unit*. „Oral Surgery, Oral Medicine, Oral Pathology, Oral Radiology, and Endodontology", 2008, 107 (4), 29.
13. Farman A.G., Farman T.T.: *A comparison of 18 different X-ray detectors currently used in dentistry*. „Oral Surgery, Oral Medicine, Oral Pathology, Oral Radiology, and Endodontology", 2005 99 (4), 485-489.
14. Bauman M.: *The effect of cone beam computed tomography voxel resolution on the detection of canals in the mesiobuccal roots of permanent maxillary first molars*. University of Louisville School of Dentistry, Louisville, Ky, USA, 2009.
15. *Radiation protection: cone beam CT for dental and maxillofacial radiology. Provisional guidelines*. SEDENTEXCT, May 2009, 1.
16. Ramamurthy R., Scheetz J.P., Clark S.J. i wsp.: *Effects of imaging system and exposure on accurate detection of the second mesio-buccal canal in maxillary molar teeth*. „Oral Surgery, Oral Medicine, Oral Pathology, Oral Radiology, and Endodontology", 2006, 102 (6), 796-802.
17. Matherne R.P., Angelopoulos C., Kulild J.C. i wsp.: *Use of cone-beam computed tomography to identify root canal systems in vitro*. „Journal of Endodontics", 2008, 34 (1), 87-89.
18. Baratto Filho F., Zaitter S., Haragushiku G.A. i wsp.: *Analysis of the internal anatomy of maxillary first molars by using different methods*. „Journal of Endodontics", 2009, 35 (3), 337-342.
19. Lofthag-Hansen S., Huumonen S., Gröndahl K. i wsp.: *Limited cone-beam CT and intraoral radiography for the diagnosis of periapical pathology*. „Oral Surgery, Oral Medicine, Oral Pathology, Oral Radiology, and Endodontology", 2007, 103 (1), 114-119.
20. Stavropoulos A., Wenzel A.: *Accuracy of cone beam dental CT, intraoral digital and conventional film radiography for the detection of periapical lesions. An ex vivo study in pig jaws*. „Clinical Oral Investigations", 2007, 11 (1), 101-106.
21. Özen T., Kamburoğlu K., Cebeci A.R.I. i wsp.: *Interpretation of chemically created periapical lesions using 2 different dental cone-beam computerized tomography units, an intraoral digital sensor, and conventional film*. „Oral Surgery, Oral Medicine, Oral Pathology, Oral Radiology, and Endodontology", 2009, 107 (3), 426-432.
22. Estrela C., Bueno M.R., Leles C.R. i wsp.: *Accuracy of cone beam computed tomography and panoramic and periapical radiography for detection of apical periodontitis*. „Journal of Endodontics", 2008, 34 (3), 273-279.
23. Patel S., Dawood A., Mannocci F. i wsp.: *Detection of periapical bone defects in human jaws using cone beam computed tomography and intraoral radiography*. „International Endodontic Journal", 2009, 42 (6), 507-515.
24. Jorge E.G., Tanomaru-Filho M., Gonçalves M. i wsp.: *Detection of periapical lesion development by conventional radiography or computed tomography*. „Oral Surgery, Oral Medicine, Oral Pathology, Oral Radiology, and Endodontology", 2008, 106 (1), 56-61.
25. Low K.M.T., Dula K., Bürgin W., von Arx T.: *Comparison of periapical radiography and limited cone-beam tomography in posterior maxillary teeth referred for apical surgery*. „Journal of Endodontics", 2008, 34 (5), 557-562.
26. Estrela C., Bueno M.R., Azevedo B.C. i wsp.: *A new periapical index based on cone beam computed tomography*. „Journal of Endodontics", 2008, 34 (11), 1325-1331.
27. Andreasen J.O., Andreasen F.M.: *Textbook and color atlas of traumatic injuries to the teeth*. Copenhagen, Denmark, Munksgaard, 1994.
28. Tyndall D.A., Rathore S.: *Cone-beam CT diagnostic applications: caries, periodontal bone assessment, and endodontic applications*. „Dental Clinics of North America", 2008, 52 (4), 825-841.

Całość piśmiennictwa dostępna na dentalmaster.pl.

Pierwsza publikacja w „TPS" 10/18.

1 Zakład Stomatologii Zachowawczej z Endodoncją
Katedry Stomatologii Zachowawczej z Endodoncją
Śląskiego Uniwersytetu Medycznego w Katowicach
Wydział Lekarski z Oddziałem Lekarsko-Dentystycznym
w Zabrzu
kierownik Katedry: prof. dr. hab. n. med. Marta Tanasiewicz

2 student III roku kierunku lekarsko-dentystycznego
Śląski Uniwersytet Medyczny w Katowicach
Wydział Lekarski z Oddziałem Lekarsko-Dentystycznym
w Zabrzu

lek. dent. **Aleksander Maj**, lek. dent. **Weronika Maj**

Analiza i zestawienie obecnych trendów w wyposażeniu unitów stomatologicznych

Unit stomatologiczny to podstawowe i główne wyposażenie kojarzące się pacjentom z gabinetem stomatologicznym. Jako pierwszy rzuca im się w oczy i zdają sobie sprawę, że spędzą na nim krótszą lub dłuższą chwilę. O ile dla pacjenta laika każdy fotel wygląda „prawie" tak samo, o tyle dla lekarza dentysty poszczególne jego funkcje potrafią zdeterminować późniejszy komfort pracy. Zapraszamy na krótki przegląd unitów stomatologicznych, z jakimi mieliśmy do czynienia podczas ostatniego Warsaw Dental Medical Show oraz CEDE.

Chirana Medical a.s. to słowacka firma z długoletnią tradycją, mocno zakorzeniona w mentalności polskich dentystów, gdyż są to jedne z pierwszych unitów dostępnych na naszym rynku i jedyne możliwe do kupienia już od lat 60. ub.w. Firma od tamtych czasów mocno się rozwinęła i zdecydowanie podąża za nowoczesnością. Unity marki Chirana nadal są produkowane wyłącznie na terenie Europy, w Starej Turze na Słowacji. W nowych modelach unitów Chirany łatwo dostrzec jakość wykorzystanych materiałów oraz wygodne rozwiązania konstrukcyjne, przy których codzienna obsługa unitu staje się przyjemnością. Za około 40 tysięcy złotych dostajemy gotowy unit z kompletem narzędzi ze światłem LED-owym, w tym: turbinę, mikrosilnik, skaler i lampę polimeryzacyjną. Unity są dostępne w szerokiej gamie kolorów z możliwością wyboru 20 kolorów tapicerek. Zasadą konstruktorów Chirany jest tworzenie unitów modułowych, które można indywidualnie rozbudowywać i idealnie dopasować do różnych specjalności, takich jak: stomatologia zachowawcza, ortodoncja czy chirurgia. Chirana może poszczycić się największą bazą serwisową w Polsce. Większość serwisantów działających w Polsce została przeszkolona na Słowacji i posiada szeroką wiedzę na temat serwisowania i montażu naszych unitów.

Unity firmy A-dec, obecne na polskim rynku od 25 lat, słyną z niezawodności i 5-letniej gwarancji. Ergonomia w przypadku A-deca to nie jest pusta obietnica. Bardzo wygodny fotel gwarantuje przeprowadzanie długich zabiegów w komforcie dla pacjenta. Natomiast najlepszy na rynku zagłówek linii 500 z pianką pamięci (*memory foam*) umożliwia świetne podejście stomatologa do pola zabiegowego z zachowaniem zrównoważonej pozycji pracy. Pracując na A-decu, pozbywasz się bólu pleców (!). Oprócz standardowych rozwiązań konsolety A-dec mogą być zamontowane do ściany gabinetu, wysuwane spod blatów, lampy natomiast można zamontować bezpośrednio na suficie, bloki spluwaczek mogą dosłownie obracać się wokół fotela, co zwiększa dostęp do pola zabiegowego. A-dec ma najlepsze rozwiązania dla małych gabinetów (A-dec Classic). Również lampa A-dec LED jest bezkonkurencyjna. Oprócz standardowych możliwości stopniowania natężenia mocy światła ciekawą opcją jest możliwość włączenia oświetlenia z filtrem zabezpieczającym materiał kompozytowy przed polimeryzacją. A-dec jest sprzedawany w 75 krajach, głównie dzięki rekomendacji innych stomatologów. Więcej informacji można odnaleźć na stronie a-dec.com.

Morita to japońska firma produkująca unity stomatologiczne, szczycąca się dostosowaniem ich do konceptu ergonomicznego doktora Beacha. Wyróżnia je umiejscowienie końcówek w oparciu fotela tuż za głową pacjenta, co ma służyć ich maksymalnej poręczności. Również umiejscowienie stolika na narzędzia wyłącznie po prawej stronie lekarza ma wymusić naturalny ruch ramienia i przedramienia sięgającego po nie. Unity te mają również: bardzo długie ramię lampy zabiegowej, misy spluwaczki demontowane w różnych kolorach, wbudowane mikromotory chirurgiczne i endodontyczne oraz lusterko dla pacjenta wbudowane w lampę zabiegową.

TITLE: Analysis and comparison of current trends in dental units equipping
STRESZCZENIE: Artykuł przedstawia i opisuje wybrane wyposażenia unitów stomatologicznych, z jakimi możemy się spotkać w dzisiejszych czasach. Poglądowo zwraca uwagę na przydatne funkcje oraz na nowości, które niedawno pojawiły się na rynku.
SŁOWA KLUCZOWE: unit stomatologiczny, fotel dentystyczny, gwarancja, finansowanie
SUMMARY: The article presents and describes the present equipment of dental unit. It points out the useful functions and new features that have recently appeared on the market.
KEYWORDS: dental unit, dental chair, warranty, financing

Stern Weber to kolejna firma obecna od dłuższego czasu na naszym rynku kojarząca się z unitami stomatologicznymi. Mają one: hamulec mechaniczny konsoli lekarza, hamulec nożny do szybkiego i łatwego wyłączania pompy ssącej oraz dwa rodzaje oparć: klasyczne i nowe Nordic dedykowane do pracy z pacjentem leżącym. Nowością jest możliwość zamontowania modułu endodontycznego.

Unity VITALI wyróżniają się charakterystycznym i niepowtarzalnym włoskim akcentem, czyli umiejętnością łączenia innowacji i estetyki z produkcją opartą na wysokiej, profesjonalnej wydajności i wysokich standardach jakościowych. VITALI oferuje 3 modele unitów, które są w pełni personalizowane. W tym roku firma wprowadziła na rynek nowe rozwiązanie umożliwiające pracę dentystów prawo- i leworęcznych z bardzo szybką zmianą położenia stolika lekarza. Projekt unitów dodatkowo jest skoncentrowany na higienie i bezpieczeństwie pracy. Ekskluzywny system VDS to całkowicie automatyczny proces dezynfekcji kanałów wewnętrznych unitu. System ten naświetla wodę bieżącą promieniami UV-C, zanim woda jest użyta w unicie. Dezynfekuje wodę wewnątrz instrumentów, redukując ryzyko zakażeń krzyżowych, za pomocą wielofunkcyjnego preparatu Multiclean, używa sterylnych płynów jako alternatywę dla wody sieciowej, aby zapobiec zakażeniom w przewodach wodnych. Ścisła kontrola materiałów i dostawców oraz końcowe testy przeprowadzane za pomocą zaawansowanych urządzeń elektronicznych na kompletnie zmontowanych urządzeniach gwarantują, że sprzęt dentystyczny VITALI jest niezawodny. Firma VITALI posiada 65-letnie doświadczenie w produkcji unitów dentystycznych oraz umiejętność ewoluowania w technologii i wyobrażania sobie coraz to nowej przyszłości, przy jednoczesnym zachowaniu zgodności z zasadami profesjonalizmu, uczciwości i przejrzystości, które są rdzeniem firmy.

Anthos to producent unitów stomatologicznych należący ze Stern Weber do wspólnego konsorcjum Cefla, zawsze kojarzony z niższymi cenami od poprzednika. Unity Anthos podążają cały czas w rozwoju za swoim starszym bratem, wyposażając również panel lekarza w wyświetlacz LCD. Umożliwiają programowanie parametrów pracy oddzielnie dla turbiny, mikrosilnika i skalera, dając do wyboru rękawy w wersjach od góry lub od dołu, szerokie lub wąskie oparcie fotela. Na szczególną uwagę zasługuje model R7, który jest ciekawą konstrukcją modułową. Lekarz może go dopasować do specyficznego miejsca pracy oraz indywidualnych potrzeb. Mogą to być: niezależny fotel, fotel z lampą operacyjną, fotel ze stolikiem lekarza na ramieniu lub na wózku, fotel bez bloku spluwaczki lub z nim czy moduł bez panelu asysty zainstalowany w tylnej części fotela lub z nim. Dodatkowo unit R7 może być za pomocą paru szybkich ruchów przekształcony z unitu dla praworęcznych na unit dla leworęcznych. W pierwszej kolejności użytkownik przestawia zespół spluwaczki i stolik asysty z prawej strony na lewą. Następnie poprzez zwykły obrót stolik lekarza przesuwa się na przeciwległą stronę fotela pacjenta. Przekształcenie kończy przestawienie panelu sterującego na przeciwległą stronę stolika lekarza. Jest to funkcja, na którą powinny zwrócić uwagę osoby lewo- i praworęczne dzielące wspólnie stanowisko pracy.

Castelini to firma, która od 75 lat angażuje się w rozwój technologii stomatologicznej. Obecnie również należy do grupy Cefla i oferuje unity, wydawać by się mogło, jeszcze bardziej przystępne cenowo. Jeśli ktoś nie potrzebuje ekranu LCD, pneumatycznego zagłówka czy innych innowacyjnych udogodnień, to na pewno znajdzie tu coś dla siebie. Jednak obok uboższych egzemplarzy występują też najbardziej nowoczesne, jak choćby Skema 8, w którym aż roi się od nowoczesnych rozwiązań z dotykowym ekranem, o jakości HD włącznie.

Kolejną firmą oferującą unity stomatologiczne jest Dentsply Sirona. Unity te zawsze charakteryzowały się nowoczesnym designem i rozwiązaniami. Oferta obejmuje między innymi model Intego Ambidextrous dla lekarzy praworęcznych i leworęcznych. Duży nacisk kładzie się na ergonomię pracy lekarza oraz pozycji pacjenta. Znajdziemy tutaj także: sterownik nożny umożliwiający kontrole wybranych funkcji instrumentów i fotela, diodową lampę zabiegową z możliwością regulacji temperatury barwowej oraz innowacyjne, wyważone wysięgniki bez blokady położenia, umożliwiające wychylenie instrumentów do 90 cm od stolika. Rękawy są łatwe do odłączenia oraz przystosowane do automatycznego ich płukania i sanityzacji dróg wodnych. W panelu dotykowym możemy mieć zintegrowany model endo lub implantologiczny. Ten pierwszy współpracuje z mikrosilnikiem endodontycznym i narzędziami ręcznymi, umożliwia również zlokalizowanie apeksu w kanale. Można go rozbudować do funkcji reciproc. Moduł implantologiczny sterowany za pomocą panelu dotykowego ma w zestawie mikrosilnik implantologiczny, zintegrowaną pompę oraz końcówkę implantologiczną z przełożeniem 20:1. Sterowanie modułem polega na określeniu parametrów prędkości obrotowej, momentu obrotowego oraz ilości cieczy.

Od lat liderem niezawodności, a jednocześnie najbardziej zaawansowane technologicznie pozostają unity KaVo. Natomiast ich flagowy model Estetica E 80 Vision jest klasą samą w sobie. Dotykowy ekran konsoli lekarza oraz bezprzewodowy sterownik nożny ładujący się 3 godziny i zapewniający 3 miesiące pracy to tylko niektóre z ciekawych funkcji. Dodatkowo fotel szczyci się największym zakresem ruchu góra/dół (900-350 mm), umożliwiając tym samym możliwość wykorzystania go do zabiegów chirurgicznych wykonywania na stojąco, jak również do swobodnego korzystania przez młodych pacjentów. Fotel dodatkowo ma ruch w pozycji horyzontalnej (przód/tył), co pozwala na lepszy dostęp do dodatkowych urządzeń, oraz tak zwany miękki start przy ruchu góra/dół, co umożliwia np. płynne dostosowanie ostrości pracy pod mikroskopem stomatologicznym. Na koniec warto zwrócić uwagę na zintegrowane z korpusem unitu centrum higieny mające funkcję automatycznego czyszczenia i dezynfekcji przewodów ssących i rękawów instrumentów. Istnieje możliwość integracji silnika chirurgicznego w trybie endo z bazą silników różnych producentów. Podobne funkcje znajdziemy w modelu ESTETICA 70 Vision.

Runyes coraz śmielej konkuruje ze znanymi i z rozpoznawanymi markami unitów. Wciąż nieśmiało, niemniej z rosnącą pewnością siebie, potwierdzoną opiniami lekarzy, funkcjonuje w polskich gabinetach. Dentystów zaskakuje tym, że w praktyce sprawdza się nawet lepiej, niż tego oczekiwali. Na pierwszy rzut oka widać sprzęt elegancki, estetyczny, wykonany z dbałością o szczegóły. Przy bliższym poznaniu zaskakuje jakością wykonania i funkcjonalnością. Łączy sprytne usprawnienia dla lekarza z udogodnieniami dla pacjenta. Ma bardzo bogate wyposażenie, które jest konfigurowane zgodnie z indywidualnymi potrzebami lekarza. Zapewnia bardzo dobry dostęp do pacjenta, zwraca uwagę przemyślaną ergonomią, która wprost przekłada się na zmniejszony wysiłek pracy i zdrowie pracującego na nim dentysty. Elegancki, wygodny fotel przy bogatej palecie kolorów tapicerki dobrze komponuje się z wystrojem klinik zaprojektowanych według najnowocześniejszych trendów. Bardzo cichy napęd fotela czy też podgrzewana woda w kubeczku pacjenta to dodatkowe atuty, które docenią przede wszystkim pacjenci.

Diplomat Dental ma ponadpięćdziesięcioletnie doświadczenie jako wytwórca sprzętu stomatologicznego, w szczególności jako producent unitów stomatologicznych. W Diplomat Dental wyróżniają się trzy linie unitów stomatologicznych: Premium, Comfort oraz Classic, dzięki którym każdy lekarz znajdzie dla siebie odpowiedni unit stomatologiczny. Unity linii Premium otwierają przed użytkownikami nowe horyzonty, to: miękkie linie konstrukcji, zaawansowany interfejs szklanego wyświetlacza, doskonała ergonomia oraz funkcjonalność. Linia unitów stomatologicznych Comfort wyposażona jest w zaawansowaną zintegrowaną elektronikę, będzie odpowiednia dla najbardziej wymagających stomatologów. Unity z tej linii umożliwiają uproszczenie codziennych rutynowych czynności, zamieniając je w przyjemność płynącą z obsługi sprzętu stomatologicznego. Dzięki prostemu i niezawodnemu wzornictwu oraz nowoczesnej, kompaktowej elektronice unity stomatologiczne linii Classic umożliwią przeprowadzenie wszystkich standardowych zabiegów dentystycznych. Lekka konstrukcja, łatwe czyszczenie i pielęgnacja, szeroki wybór narzędzi to tylko niektóre z niewątpliwych zalet tej linii unitów stomatologicznych Diplomat Dental.

Firma Makromed to lider wśród polskich producentów unitów stomatologicznych, działająca od 1994 roku. Firma Makromed od samego początku jest jednym z twórców dynamicznego rozwoju branży stomatologicznej. Jest liderem w produkcji najpopularniejszych w Polsce unitów sterowanych pneumatycznie. W swojej ofercie posiada również fotele stomatologiczne własnej produkcji. Jest jedynym zakładem w kraju, który wykonuje unity stomatologiczne od podstaw, włącznie z pneumatycznym układem sterującym. Sama wybiera surowce produkcyjne, sama opracowuje i wykonuje podzespoły elektroniczne. Dzięki temu jest w stanie zapewnić świetny serwis swoich produktów przez wiele lat. Nie składa unitów w oparciu o rozwiązania licencyjne. Każdy najdrobniejszy element unitów został wyprodukowany od podstaw we własnym zakładzie i został przez firmę skrupulatnie przetestowany. To, co powstaje w manufakturze Makrodmedu, jest weryfikowane w oparciu o surowe normy jakości dla wyrobów medycznych – ISO 13485. Firma posiada dogłębną wiedzę na temat konstruowania i produkowania unitów stomatologicznych. Od wielu lat doskonali autorskie rozwiązania i niebagatelną myśl techniczną w oparciu o nieustannie zmieniające się potrzeby klientów. Strategia firmy jest skoncentrowana na długofalowej współpracy z odbiorcami – zarówno dealerami sprzętu medycznego, jak i docelowymi klientami – stomatologami. Pozwala na to zindywidualizowana produkcja, oparta na sprawdzonych podzespołach wysokiej jakości, w większości własnej produkcji.

Obecnie w ofercie Makromed posiada dwie marki unitów stomatologicznych: Certus i Exima. Wszystkie produkty są projektowane z myślą o maksymalnej wygodzie pacjenta i wyjątkowym komforcie pracy stomatologa. Pneumatyczne sterowanie pozwala

na niezawodną pracę i niedrogi serwis, nie ograniczając przy tym możliwości wyposażania stanowiska pracy we wspomagające ją nowoczesne urządzenia elektroniczne. Modele Certus NEO i Exima NEO to ponad 20 lat rozwijania myśli technicznej w zakresie produkcji unitów pneumatycznych i wyprodukowanie 5000 niezawodnych stanowisk pracy, połączone z talentem projektantów form przemysłowych. Oba modele są kontynuacją docenionej przez użytkowników, sprawdzonej technologii pneumatycznej, którą cechują niedościgniona niezawodność i przystępna cena. Projekt modelu NEO to odpowiednio wyważona proporcja łuków i kątów ostrych oraz czysta kolorystyka z mocnymi akcentami. Oferowany w markach CERTUS (z fotelem poruszającym się po bloku spluwaczki) oraz EXIMA (unit przywieszony na fotelu) model NEO jest kontynuacją lubianej i sprawdzonej technologii pneumatycznej. Jego wygląd otworzył kolejny rozdział w historii rozwoju produktów tego producenta.

Planmeca – to światowy lider w produkcji sprzętu stomatologicznego. Unity stomatologiczne tej marki to oferta wyjątkowego, inteligentnego sprzętu najwyższej klasy, łączącego w sobie niezwykłą ergonomię z gwarancją najwyższego komfortu pacjenta. Wszystkie unity Planmeca charakteryzują prosta konstrukcja i unikatowy, wielokrotnie nagradzany design, który wyznacza standardy w produkcji sprzętu dla dentystów. Konstrukcja modułowa pozwala dodawać do unitów nowe elementy lub wymieniać części. Unity stomatologiczne Planmeca to komfort leczenia pacjenta i łatwa kontrola zakażeń. Dzięki połączeniu unitu i oprogramowania Romexis sprawdzą się doskonale w klinikach różnej wielkości.

Planując wymianę lub zakup pierwszego swojego unitu stomatologicznego, warto odwiedzić najbliższe nam targi stomatologiczne i na żywo zasięgnąć opinii sprzedawcy, jak również – na ile warunki targowe pozwolą – przymierzyć się do fotela. Na rynku różnorodność możliwych rozwiązań jest przeogromna i każdy na pewno znajdzie coś dla siebie. Jednak do czynników, o których warto szczególnie pamiętać, należą: dostępność (bliskość, czas reakcji) serwisu, możliwości finansowania zaproponowane przez sprzedawcę oraz możliwość wydłużenia gwarancji.

Pierwsza publikacja w „TPS" 12/18.

NZOZ Mayodent w Dąbrowie Górniczej
ul. Majakowskiego 18

reklama

Ortodoncja w praktyce
Elamed MEDIA GROUP

ORTODONCJA W PRAKTYCE
TEKSTY WYBRANE
PUBLIKACJA DWUJĘZYCZNA – POLSKO-ANGIELSKA

700 stron praktycznej wiedzy w dwóch tomach



www.dlaspecjalistow.pl

Dział Obsługi Klienta: tel. 32 788 51 28, e-mail: dok@elamed.pl

mgr **Ewa Wiśniewska**[1], lek. stom. **Stanisław Jalowski**[2]

Zdjęcia wewnątrzustne – najczęściej popełniane błędy i sposoby zapobiegania

Badanie rentgenowskie jest podstawową metodą diagnostyki obrazowej schorzeń zębów i tkanki kostnej w obrębie układu stomatognatycznego. Na terenie Unii Europejskiej zdjęcia zębowe stanowią $^1/_3$ spośród wszystkich badań rentgenowskich.

Wskazania

Głównymi wskazaniami do wykonania zdjęć wewnątrzustnych są:

- ocena zmian próchnicowych,
- ocena obecności zmian okołowierzchołkowych,
- ocena morfologii korzeni zębów,
- urazy zębów i części zębodołowej żuchwy oraz wyrostka zębodołowego szczęki,
- ocena nieprawidłowego położenia zębów,
- ocena zębów nadliczbowych,
- planowanie i przebieg leczenia endodontycznego,
- planowanie i przebieg leczenia protetycznego,
- kontrola leczenia implantologicznego.

Każdy lekarz dentysta jest zobowiązany do wykonywania badań rentgenowskich spełniających kryteria jakości zgodne z dyrektywami Unii Europejskiej:

- *Dyrektywą 96/29/Euratom z dnia 13 maja 1996 r. ustanawiającą podstawowe normy bezpieczeństwa w zakresie ochrony zdrowia pracowników i ogółu społeczeństwa przed zagrożeniami wynikającymi z promieniowania jonizującego*;
- *Dyrektywą 97/43/Euratom z dnia 30 czerwca 1997 r. w sprawie ochrony zdrowia osób fizycznych przed niebezpieczeństwem wynikającym z promieniowania jonizującego*.

TITLE: Intraoral radiography – most common errors and their prevention
STRESZCZENIE: Zarówno w technologii cyfrowej, jak i analogowej przy wykonywaniu zdjęć wewnątrzustnych może dojść do popełnienia błędów. Umiejętne zastosowanie technik wykonywania zdjęć rentgenowskich oraz jasno sprecyzowany cel badania pozwolą na wykonanie badania spełniającego kryteria jakości.
SŁOWA KLUCZOWE: radiografia, zdjęcia zębowe, zdjęcia cyfrowe
SUMMARY: Errors many occur in both digital and analog radiography. Appropriate use of X-ray techniques and a clearly defined diagnostic purpose allow to obtain images meeting the quality criteria.
KEYWORDS: radiography, dental, digital

Metody badania

Badania rentgenowskie zgodnie z dyrektywami Rady Komisji Unii Europejskiej mogą być wykonywane metodami analogowymi lub cyfrowymi. W radiografii analogowej odbiornikiem obrazu jest film rentgenowski o czułości E lub F, w cyfrowej – płytka pamięciowa PSP pokryta fosforem magazynującym (ang. *Photostimulable Storage Phosphor*), detektor promieniowania w postaci czujnika CCD (ang. *Charge-Coupled Device*) lub CMOS (ang. *Complementary Metal-Oxide Semiconductor*). W zależności od ustawienia filmu lub detektora w jamie ustnej otrzymujemy obraz od dwóch do czterech zębów. Na zdjęciu muszą być uwidocznione całe korzenie oraz co najmniej 2-milimetrowy obszar tkanki okołowierzchołkowej. W przypadku zmian chorobowych zdjęcie powinno obrazować cały obszar patologiczny z niewielkim marginesem zdrowej tkanki. Należy prawidłowo ustawić zarówno film w jamie ustnej, jak i lampę rtg. pod odpowiednim kątem. Zaczernienie i kontrast, które otrzymujemy poprzez prawidłowy dobór napięcia, czyli kilowoltów (kV), natężenia prądu miliamperów (mA) i czasu ekspozycji oraz właściwa obróbka chemiczna w bardzo dużym stopniu składają się na jakość otrzymanego obrazu.

Zdjęcia wewnątrzustne mogą być wykonane techniką Cieszyńskiego, zwaną też techniką dwusiecznej kąta (ang. *bisecting angle technique*) lub techniką kąta prostego – inaczej techniką równoległą (ang. *paralleling technique*). Obie techniki opracowano w celu zminimalizowania zniekształceń, jednak większość klinicystów preferuje technikę kąta prostego, ponieważ ustawienie filmu i wiązki promieniowania w stosunku do siebie jest niezmienne bez względu na pozycję pacjenta. Technika kąta prostego wymaga użycia długiego tubusa oraz pozycjonerów – trzymadeł, za pomocą których odbiornik obrazu umieszczony jest w jamie ustnej pacjenta. Narzędzie w kanale, silny odruch wymiotny, małe i wąskie łuki zębowe utrudniają, a czasem uniemożliwiają wykonanie badania tą techniką. Prawidłowe umieszczenie trzymadła i dobór warunków ▶

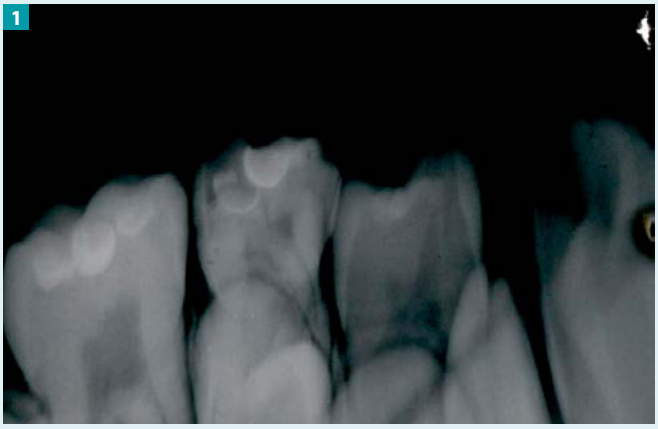



fot. archiwum autorów

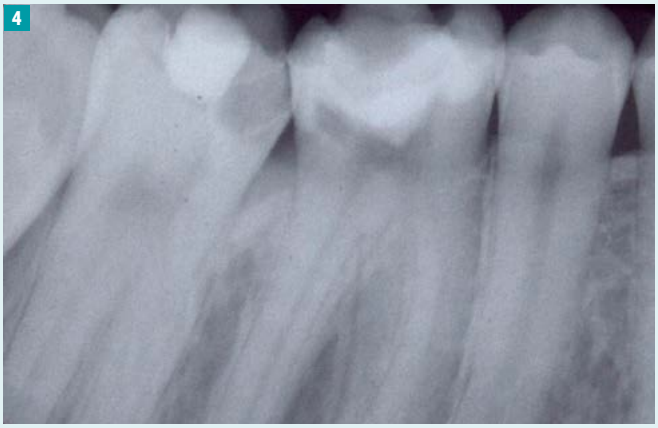

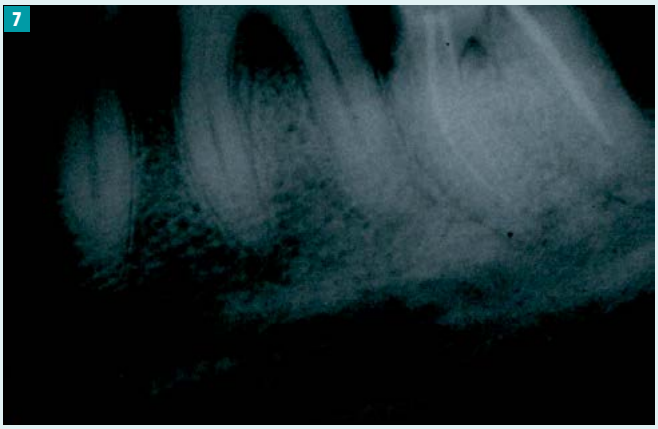

Fot. 1. Obcięta okolica okw; **Fot. 2.** Klisza włożona odwrotnie; **Fot. 3.** Obraz skrócony oraz artefakt paznokciowy; **Fot. 4.** Obraz wydłużony; **Fot. 5.** Detektor i lampa przesunięte względem siebie; **Fot. 6.** Pacjent poruszył się w trakcie badania; **Fot. 7.** Prześwietlony

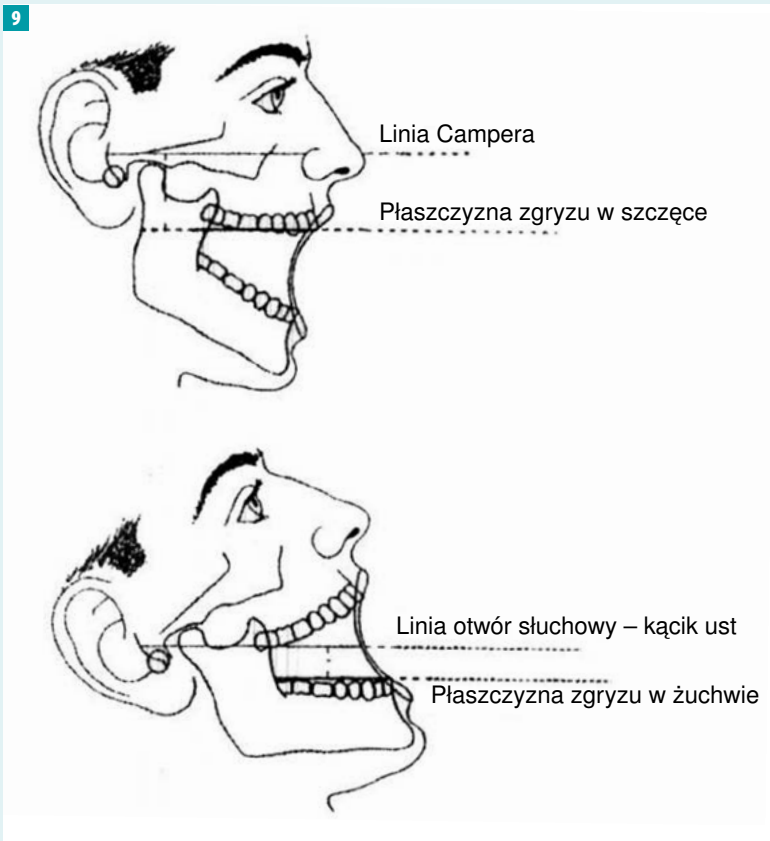

Fot. 8. Niedoświetlony; **Fot. 9.** Schemat ustawienia głowy w technice izometrii Cieszyńskiego

ekspozycji sprawiają, że obraz, który otrzymujemy, jest porównywalny i rzeczywisty. Technika Cieszyńskiego jest bardziej złożona. Aby prawidłowo wykonać zdjęcie, należy w odpowiedniej płaszczyźnie ustawić głowę pacjenta. W przypadku obrazowania zębów w szczęce linia łącząca otwór słuchowy zewnętrzny i skrzydełko nosa (linia Campera) powinna być równoległa do podłogi, zaś w obrazowaniu zębów w żuchwie równoległa do podłogi powinna być linia łącząca otwór słuchowy zewnętrzny i kącik ust. Obie linie wyznaczamy przy szeroko otwartych ustach pacjenta.

Następnie należy umiejscowić film w jamie ustnej, tak aby przylegał do obiektu badanego, wystawał 2 mm poza koronę zęba i 5 mm poza wyrostek zębodołowy. W przypadku siekaczy i kłów film powinien być ustawiony pionowo, a dla przedtrzonowców i trzonowców – poziomo. Kolejnym etapem jest wybranie prawidłowego kąta ustawienia lampy rtg., pamiętając, że nieprawidłowe ustawienie filmu (film oddalony od obiektu badanego) powoduje zmianę dwusiecznej kąta. Należy w takich przypadkach dokonać korekty, zwiększając kąt padania promieni X. Ostatnim elementem pozycjonowania jest prawidłowe ustawienie lampy aparatu rtg. w stosunku do filmu znajdującego się w jamie ustnej. Niespełnienie jednego z wymogów techniki izometrii powoduje, że obraz, który otrzymujemy, jest skrócony lub wydłużony. Dlatego też technika Cieszyńskiego nie jest techniką powtarzalną, a obraz, który otrzymujemy, nie jest obrazem rzeczywistym. Zarówno technika kąta prostego, jak i technika izometrii mają zastosowanie w radiografii analogowej i cyfrowej.

Błędy

Złożoność, szczególnie techniki Cieszyńskiego, wiąże się z możliwością wystąpienia różnorakich błędów, mających wpływ na jakość obrazu. Wśród nich wyróżniamy następujące błędy:

Błędy wynikające z nieprawidłowego ustawienia filmu w jamie ustnej: zachowanie najmniejszej odległości pomiędzy filmem i obiektem badanym oraz zastosowanie dodatkowego długiego tubusa minimalizują zniekształcenia geometryczne powstające w wyniku rzutowania cieni na filmie. Zbyt płytkie ustawienie filmu skutkuje „obcięciem" wierzchołków korzeni zębów (fot. 1), a jego nadmierne wygięcie – zniekształceniem obrazu. Zagięcie rogów filmu powoduje częściowe jego niedowołanie i pojawienie się czarnych linii w miejscu zagięcia. Można tego uniknąć poprzez odpowiednio głębokie umieszczenie filmu w jamie ustnej, ale tak, aby pacjent nie odczuł dyskomfortu. O wiele trudniej jest prawidłowo umieścić czujnik CCD, ponieważ jest on sztywny i nie modeluje się do topografii jamy ustnej. Film rtg. do zdjęć wewnątrzustnych zaopatrzony jest w folię ołowianą, która ma na celu zatrzymanie wiązki promieniowania odbitej od tkanek miękkich jamy ustnej pacjenta. Jest ona oznakowana specjalnym wzorem. W wyniku odwrotnego założenia filmu i naświetlenia go ze złej strony otrzymujemy zdjęcie za jasne, o małym kontraście i ostrości z charakterystycznym wzorem folii ołowianej (fot. 2). Należy przestrzegać, aby film zawsze

był umieszczony gładką stroną w kierunku lampy rtg. i wypukłością do lewego ucha.

Błędy wynikające z nieprawidłowego ustawienia lampy w stosunku do filmu znajdującego się w jamie ustnej: zbyt duże lub zbyt małe nachylenie lampy w płaszczyźnie pionowej powoduje skrócenie (fot. 3) lub wydłużenie obrazu (fot. 4). Należy ustawić prawidłowy kąt na lampie, charakterystyczny i obliczony dla danego zęba.

Ze względu na płytkie dno jamy ustnej lub zbyt niskie podniebienie film nie przylega do obiektu badanego, co może powodować zniekształcenie obrazu. Można je skorygować poprzez poprawienie kąta padania promieni. W wyniku oddalenia filmu od obiektu badanego dwusieczna kąta pomiędzy osią długą filmu a osią długą zęba ulega zwiększeniu, zatem kąt padania również należy zwiększyć. Odchylenie lampy w płaszczyźnie poziomej powoduje nakładanie się punktów stycznych obiektów badanych oraz rozrzutowanie korzeni zęba, charakterystyczne dla projekcji ekscentrycznej – skośnej. W przypadku projekcji ortoradialnej-prostopadłej w płaszczyźnie poziomej wiązka promieniowania powinna padać do filmu pod kątem prostym.

Błędy wynikające ze złego centrowania, czyli ustawienia lampy rtg. w stosunku do znajdującego się w jamie ustnej filmu: wiązka promieniowania jest ograniczona do średnicy 6 cm. Kiedy miejsce wyjścia promieni nie pokrywa się z filmem, jego część nie zostanie naświetlona (fot. 5). Należy starannie ustawić tubus, tak aby promień centralny padał na środek filmu.

Błędy wynikające z utrudnionej współpracy z pacjentem: dotyczą głównie osób z silnym odruchem wymiotnym lub dzieci (fot. 6). W obu przypadkach zalecane jest zastosowanie techniki Cieszyńskiego, która jest dla badanego zdecydowanie bardziej komfortowa niż użycie trzymadeł.

Błędy wynikające ze złego doboru filmu i warunków ekspozycji: zgodnie z zasadą ALARA (ang. *As Low As Reasonably Achievable*) użyj dawki najmniejszej jak to możliwe – wskazane jest użycie filmów wysokoczułych E lub F, dla których sugerowane parametry ekspozycji są niższe niż w przypadku filmów o czułości D.

W przypadku aparatów rtg. do zdjęć wewnątrzustnych wpływ miliamperów i czasu naświetlenia na jakość obrazu jest taki sam. Dlatego też parametry te są często łączone i występują pod nazwą miliamperosekund (mAs). Im większe są miliamperosekundy, tym obraz jest ciemniejszy (fot. 7), a im mniejsze, tym obraz jest jaśniejszy (fot. 8). Kilowoltaż (kV) ma wpływ na kontrast i skalę szarości. Niskie napięcie to promieniowanie rtg. o niższej energii, mające mniejszą przenikliwość, dające obrazy o większym kontraście. Zwiększony kilowoltaż to promieniowanie „twarde", dające niższy kontrast, ale większą skalę szarości umożliwiającą zobrazowanie wielu subtelnych różnic na obrazie. Aby uzyskać idealny obraz rtg., należy kierować się zasadą: zwiększenie kV o 10 równa się czasowi ekspozycji podzielonemu przez 2. Podczas ekspozycji może dojść do powikłań ruchowych, wynikających z poruszenia się pacjenta lub „odjechania" ramienia aparatu rtg. (fot. 6). Może zdarzyć się też tzw. podwójna ekspozycja w wyniku dwukrotnego naświetlenia filmu, spowodowana najczęściej odłożeniem wykorzystanego już materiału do filmów nienaświetlonych.

Błędy wynikające ze złej obróbki filmu, na którą składają się jego wykorzystanie i poddanie procesowi wywoływania: obecnie proces wywoływania dokonywany jest przy użyciu ciemni automatycznych. Aby uzyskać wysoką jakość zdjęcia, należy sprawdzić temperaturę wywoływacza, zwrócić szczególną uwagę na rozcieńczenie, mieszanie i uzupełnianie odczynników. Dostanie się chociaż niewielkiej ilości utrwalacza do wywoływacza zmniejsza jego moc, dając w efekcie zbyt jasne zdjęcie. Podwyższenie temperatury wywoływacza oraz wydłużenie czasu ekspozycji powoduje skrócenie czasu wywoływania i zaciemnienie obrazu.

Błędy wynikające ze złego przechowywania filmów: w celu uniknięcia uszkodzenia emulsji światłoczułej i wyładowań elektrostatycznych na filmie materiały powinny być przechowywane w miejscu o odpowiedniej wilgotności bez kontaktu z mokrymi lub zanieczyszczonymi powierzchniami.

Przestrzeganie zasad prawidłowego pozycjonowania przy wykonywaniu zdjęć wewnątrzustnych pozwala na otrzymywanie wysokiej jakości obrazów radiologicznych, kształtujących skuteczną diagnostykę. Pozwala ona na odróżnienie obrazów prawidłowych od patologii, zmian wrodzonych od nabytych, spośród których najczęściej występują procesy zapalne, ogniska próchnicy, urazy, torbiele lub nowotwory. Zdjęcia wewnątrzustne są i długo pozostaną podstawową metodą obrazowania struktur anatomicznych jamy ustnej. Spełnią jednak swoje zadanie tylko wtedy, gdy będą bardzo dobre technicznie, czyli wykonane praktycznie bezbłędnie.

Piśmiennictwo dostępne na dentalmaster.pl.

Pierwsza publikacja w „TPS" 4/13.

1, 2 Zakład Radiologii Stomatologicznej i Szczękowo-Twarzowej
Wydział Lekarsko-Dentystyczny WUM
Warszawa, ul. Nowogrodzka 59
kierownik Zakładu: prof. dr hab. med. Kazimierz Szopiński

dentalmaster.pl
Czytaj, porównuj, oglądaj – portal dentysty praktyka

+

TPS
TWÓJ PRZEGLĄD STOMATOLOGICZNY

W pakiecie zyskujesz więcej – dostęp do:

- ✔ 8 wydań czasopisma w wersji papierowej,
- ✔ wszystkich artykułów („TPS" + „Endodoncja w Praktyce") dostępnych w serwisie,
- ✔ testowego programu edukacyjnego – do zdobycia 105 punktów edukacyjnych,
- ✔ dental news,
- ✔ dental giełdy – najnowsze promocje,
- ✔ porównywarki produktów stomatologicznych,
- ✔ kalendarium szkoleń i fotorelacji,
- ✔ algorytmów postępowania,
- ✔ dental wideo.

Dział Obsługi Klienta:
tel. 32 788 51 28
e-mail: dok@elamed.pl
www.dlaspecjalistow.pl

RADA NAUKOWA
prof. dr hab. n. med. Teresa Bachanek (UM Lublin)
prof. dr hab. n. med. Stefan Baron (SUM Katowice)
dr hab. Adriana Barylyak (Lviv National Medical University)
dr hab. n. med. Janusz Borowicz (UM Lublin)
prof. dr hab. n. med. Jan Drugacz (SUM Katowice)
dr hab. n. med. Arkadiusz Dziedzic (SUM Katowice)
prof. Shahram Ghanaati (Uniwersytet Goethego we Frankfurcie)
prof. dr hab. n. med. Jacek Kasperski (SUM Katowice)
dr hab. n. med. Beata Kawala (UM Wrocław)
prof. Giovanni Lodi (State University of Milan)
MTD Björn Maier (Zahntechnik, Lauingen)
dott. Giuliano Malaguti (University of Modena-Reggio Emilia)
prof. dr hab. n. med. Piotr Malara (Uniwersytet Goethego we Frankfurcie)
dr hab. n. med. Tadeusz Morawiec (Boston University, USA, SUM Katowice)
prof. dr hab. n. med. Iwona Niedzielska (SUM Katowice)
prof. dr hab. n. med. Mariusz Lipski (PUM Szczecin)
prof. dr hab. n. med. Krystyna Lisiecka-Opalko (PUM Szczecin)
prof. dr hab. n. med. Halina Pawlicka (UM Łódź)
dott. Neri Pinzuti (Studio Dentistico, Bolonia)
dr hab. n. med. Mariusz Pryliński (UM Poznań)
prof. Geoffrey Shaw D.D.S. (University of Birmingham)
prof. dr hab. n. med. Włodzimierz Szybiński (Lviv National Medical University)
prof. dr hab. n. med. Ingrid Różyło-Kalinowska (UM Lublin)
prof. dr hab. n. med. Katarzyna Różyło (UM Lublin)
dr hab. n. med. Mieszko Więckiewicz (Uniwersytet Techniczny w Dreźnie)

KIEROWNIK MERYTORYCZNY PROGRAMU EDUKACYJNEGO
dr hab. n. med. Lidia Postek-Stefańska

WSPÓŁPRACA
Nedal Aidi, Wojciech Bednarz, Zdzisław Bereznowski,
Katarzyna Brus-Sawczuk, Grzegorz Dawiec, Aleksandra Gładysz,
Maria Gołębiewska, Maciej Gruca, Rafał Flieger,
Bogumiła Frączak, Grzegorz Hudzik, Anna Janas-Naze, Damian Janica,
Przemysław Kopczyński, Jerzy Krupiński,
Teresa Matthews-Brzozowska, Katarzyna Mocny-Pachońska,
Izabela Obersztyn, Tomasz Olek, Piotr Osica, Małgorzata Paszkowska,
Honorata Shaw, Dariusz Skaba, Małgorzata Skucha-Nowak,
Ksymena Staroń-Irla, Henryk Twardawa, Monika Tysiąc-Miśta,
Włodzimierz Więckiewicz, Anna Zawilska, Joanna Zemlik,
Adam Ziemlewski, Tadeusz Zdziech

REDAKCJA TŁUMACZEŃ
Justin Nnorom (Junique)

REDAKTOR STATYSTYCZNY
mgr Longina Świątkowska

PARTNERZY
Be Active Dentist
Fundacja „Z uśmiechem przez życie"
Polskie Towarzystwo Stomatologiczne
Polskie Towarzystwo Studentów Stomatologii
Wojewódzka Stacja Sanitarno-Epidemiologiczna w Katowicach

REDAKTORZY TEMATYCZNI
prof. dr hab. n. med. Włodzimierz Więckiewicz
(UM Wrocław, protetyka)
dr n. med. Agnieszka Machorowska-Pieniążek
(SUM Katowice, ortodoncja)
dr hab. n. med. Tadeusz Morawiec
(SUM Katowice, chirurgia stomatologiczna)
dr hab. n. med. Lidia Postek-Stefańska
(SUM Katowice, stomatologia dziecięca)
prof. dr hab. n. med. Joanna Wysokińska-Miszczuk
(UM Lublin, periodontologia)
prof. dr hab. n. med. Joanna Zarzecka
(CM UJ Kraków, endodoncja, stomatologia zachowawcza)

REDAKCJA
40-203 Katowice, al. Roździeńskiego 188c
e-mail: stomatologia@elamed.pl
www.dentalmaster.pl

REDAKTOR NACZELNA
prof. dr hab. n. med. Marta Tanasiewicz

REDAKTOR ZARZĄDZAJĄCA
Ewelina Ładziak, e-mail: e.ladziak@elamed.pl

SEKRETARZ REDAKCJI
Martyna Kłos, e-mail: m.klos@elamed.pl

ASYSTENT REDAKCJI
Weronika Pietraszkiewicz, e-mail: w.pietraszkiewicz@elamed.pl

DZIAŁ REKLAMY I MARKETINGU
Katarzyna Widłok (kierownik), e-mail: k.widlok@elamed.pl

KOREKTA
Maria Derejczyk-Zwierzyńska

SKŁAD I ŁAMANIE
Łukasz Konieczny

FOTOGRAFIA NA OKŁADCE
fot. archiwum Roberto Scrascia

WYDAWCA
Elamed MEDIA GROUP

Wydawnictwo jest członkiem
IZBA WYDAWCÓW PRASY
KODEKS WYDAWCÓW

40-203 Katowice, al. Roździeńskiego 188c
tel. 32 788 51 01, fax 32 788 51 09
e-mail: elamed@elamed.pl
www.elamed.pl

DZIAŁ OBSŁUGI KLIENTA
tel. 32 788 51 28, Infolinia: 801 88 89 80
Prenumerata pocztowa prowadzona jest na terenie całego kraju.
Czasopismo dostępne także w sieciach: Garmond Press SA, Kolporter SA, Ruch SA.

CENA PRENUMERATY ROCZNEJ
245 zł brutto (199,07 zł netto + 8% VAT
oraz koszty pakowania i wysyłki)

DRUK
PoligrafiaPlus, www.dobredrukowanie.pl

NAKŁAD
8000 egzemplarzy

PERIODYZACJA
miesięcznik

INDEKSACJA
Index Copernicus
Polska Bibliografia Lekarska
Polska Bibliografia Naukowa
5 punktów MNiSW

Wszystkie prace podlegają ocenie kolegium redakcyjnego oraz wyznaczonych recenzentów i oceny są anonimowe. Regulamin publikacji jest ogólnodostępny – www.tps.elamed.pl/regulamn-publikacji. Autorzy zobowiązani są do odniesienia się do uwag recenzenta. Wysłanie pracy do publikacji jest jednoznaczne z akceptacją regulaminu publikacji.
Redakcja nie odpowiada za treść reklam, ogłoszeń i artykułów sponsorowanych oraz wszelkich materiałów powierzonych, tj. prezentacji, przeglądów itp. Prezentacje i przeglądy zostały stworzone na bazie ankiet przesłanych przez dystrybutorów i producentów sprzętu i aparatury. Wydawca ma prawo odmówić zamieszczenia reklam i ogłoszeń, jeżeli ich treść lub forma są sprzeczne z charakterem pisma lub interesem wydawcy. Przedruk, kopiowanie lub powielanie w jakiejkolwiek formie, w części lub całości bez pisemnej zgody Elamed Media Group są całkowicie zabronione. Pierwotną formą czasopisma jest wersja drukowana.