TPS
TWÓJ PRZEGLĄD STOMATOLOGICZNY

Patron merytoryczny

POLSKIE TOWARZYSTWO DYSFUNKCJI NARZĄDU ŻUCIA
2000

Dodatek specjalny
PROTETYKA

Spis treści

87 Leczenie zaburzeń skroniowo-żuchwowych TMD – opis przypadku
Aleksandra Nitecka-Buchta, Emilia Sasak, Dawid Hochuł, Jakub Ratka, Mateusz Wojciechowski, Stefan Baron

96 Dysfunkcja narządu żucia to problem o podłożu psychosomatycznym

102 Zaburzenia mięśni układu ruchowego narządu żucia – przyczyny, objawy kliniczne, różnicowanie oraz postępowanie terapeutyczne. Przegląd piśmiennictwa
Anna Kozłowska-Czoska

106 Co nowego w metodach dezynfekcji wycisków?
Marta Dukat

108 Protezy z tworzyw termoplastycznych – dlaczego nie są estetyczną alternatywą?
Emilia Guzek-Gołaszewska

111 Bruksizm – czyli schorzenie naszych czasów
Magda Lipińska, Joanna Małgorzata Giełzak

POLSKIE TOWARZYSTWO DYSFUNKCJI NARZĄDU ŻUCIA 2000

Polskie Towarzystwo Dysfunkcji Narządu Żucia

Wprowadzamy rozwiązania problemów TMD do gabinetów stomatologicznych

- Szkolimy i wdrażamy innowacje w leczeniu TMD
- Dzielimy się wiedzą i doświadczeniem – dostęp do platformy edukacyjnej
- Zrzeszamy specjalistów różnych dziedzin i dzięki temu poszerzamy horyzonty każdego z nas

Jesteśmy Towarzystwem o wspólnym celu: optymalizacja leczenia TMD

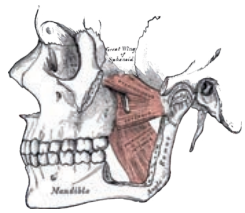

www.dysfunkcje.pl **tel. 501079177** **biuro@dysfunkcje.pl**

dr hab. n. med. **Aleksandra Nitecka-Buchta**[1,2], lek. dent. **Emilia Sasak**[2], lek. dent. **Dawid Hochuł**[2], lek. dent. **Jakub Ratka**[1,2], lek. dent. **Mateusz Wojciechowski**[1,2], prof. dr hab. n. med. **Stefan Baron**[1]

Leczenie zaburzeń skroniowo-żuchwowych TMD – opis przypadku

Praca recenzowana

Zaburzenia stawów skroniowo-żuchwowych (TMD) stanowią istotny problem zdrowotny, który dotyka znaczną część populacji. Szacuje się, że około 20-30% osób dorosłych doświadcza objawów związanych z TMD w pewnym momencie swojego życia (1). Zaburzenia te mogą manifestować się w różnorodny sposób, obejmując ból w okolicy żuchwy, trudności w otwieraniu ust, a także ból głowy i szyi (2). Przyczyny TMD są złożone i obejmują czynniki biomechaniczne, psychologiczne oraz behawioralne, co czyni je trudnymi do jednoznacznego zdiagnozowania i leczenia (3). W poniższym artykule przedstawiono opis przypadku 33-letniej pacjentki z zaburzeniami skroniowo-żuchwowymi – TMD, leczonej w Katedrze Dysfunkcji Narządu Żucia SUM od marca 2022 roku. Pacjentka pozostaje pod opieką Poradni Dysfunkcji Narządu Żucia do dzisiaj. Przedstawione zostaną patofizjologia oraz współczesne metody diagnostyczne i terapeutyczne zastosowane w terapii TMD, interdyscyplinarne podejście do leczenia zaburzeń skroniowo-żuchwowych, prowadzące do lepszych wyników terapeutycznych i poprawy jakości życia pacjenta (4). Dolegliwości związane z zaburzeniem skroniowo-żuchwowymi skłaniające pacjentów do szukania pomocy terapeutycznej w gabinetach stomatologicznych często są poprzedzone konsultacjami u lekarzy specjalistów innych dziedzin, w tym laryngologii, neurologii czy chirurgii stomatologicznej. Dokładnie taki schemat diagnostyki i leczenia miał miejsce u pacjentki, której przypadek został przedstawiony.

Opis przypadku

Początek dolegliwości naszej pacjentki miał miejsce w grudniu 2021 roku, jednocześnie z nasileniem częstotliwości napadów bólu głowy o charakterze migreny z aurą. Jednostronne bóle głowy występowały co 5 do 7 dni, po prawej i po lewej stronie, trwały powyżej kilku minut. Pacjentka zgłaszała, iż choruje na migrenę, jednak napady nigdy wcześniej nie występowały częściej niż raz na trzy miesiące. Zauważyła również występowanie stałego bólu o mniejszym nasileniu VAS = 2, który utrzymywał się stale, w okresach pomiędzy napadami bólu migrenowego. Pacjentka zwróciła się do swojego lekarza prowadzącego, podając nasilenie dolegliwości bólowych głowy, szukała przyczyny bólu w nieprawidłowej pozycji podczas snu, niewygodnej poduszce czy zmęczeniu po pracy. Pacjentka nie podawała współwystępowania innych czynników wywołujących ból głowy, jak zwiększony poziom stresu w tym okresie czy inne choroby ogólnoustrojowe. W wywiadzie medycz- ▶

TITLE: Temporomandibular disorder therapy – a case report
STRESZCZENIE: Przedstawiono opis przypadku pacjentki leczonej z powodu zaburzeń skroniowo-żuchwowych ze współwystępującymi zaburzeniami w obrębie mięśni żucia i bólu głowy. Opisane zostały trudności diagnostyczne, które często stają się przyczyną opóźnionego wdrożenia odpowiedniej terapii przyczynowej u pacjentów z TMD. Przypadek pacjentki zwraca uwagę na konieczność współpracy interdyscyplinarnej pomiędzy lekarzami różnych specjalności w celu zapewnienia dobrych standardów praktyki klinicznej.
SŁOWA KLUCZOWE: bruksizm, zaburzenia skroniowo-żuchwowe, ból głowy, staw skroniowo-żuchwowy, szyna okluzyjna, wiskosuplementacja, kwas hialuronowy, kolagen
SUMMARY: The paper presents a case of a patient suffering from temporomandibular disorder (TMD), with muscle pain and headache. Diagnostic differentiation issues, which often result in delayed implementation of appropriate causal therapy in patients with TMD, are described. The patient's case draws attention to the need for interdisciplinary cooperation between doctors of various specialties in order to ensure good standards of clinical practice.
KEYWORDS: bruxism, TMD, headache, temporomandibular joint, occlusal appliance, viscosuplementation, hyaluronic acid, collagen

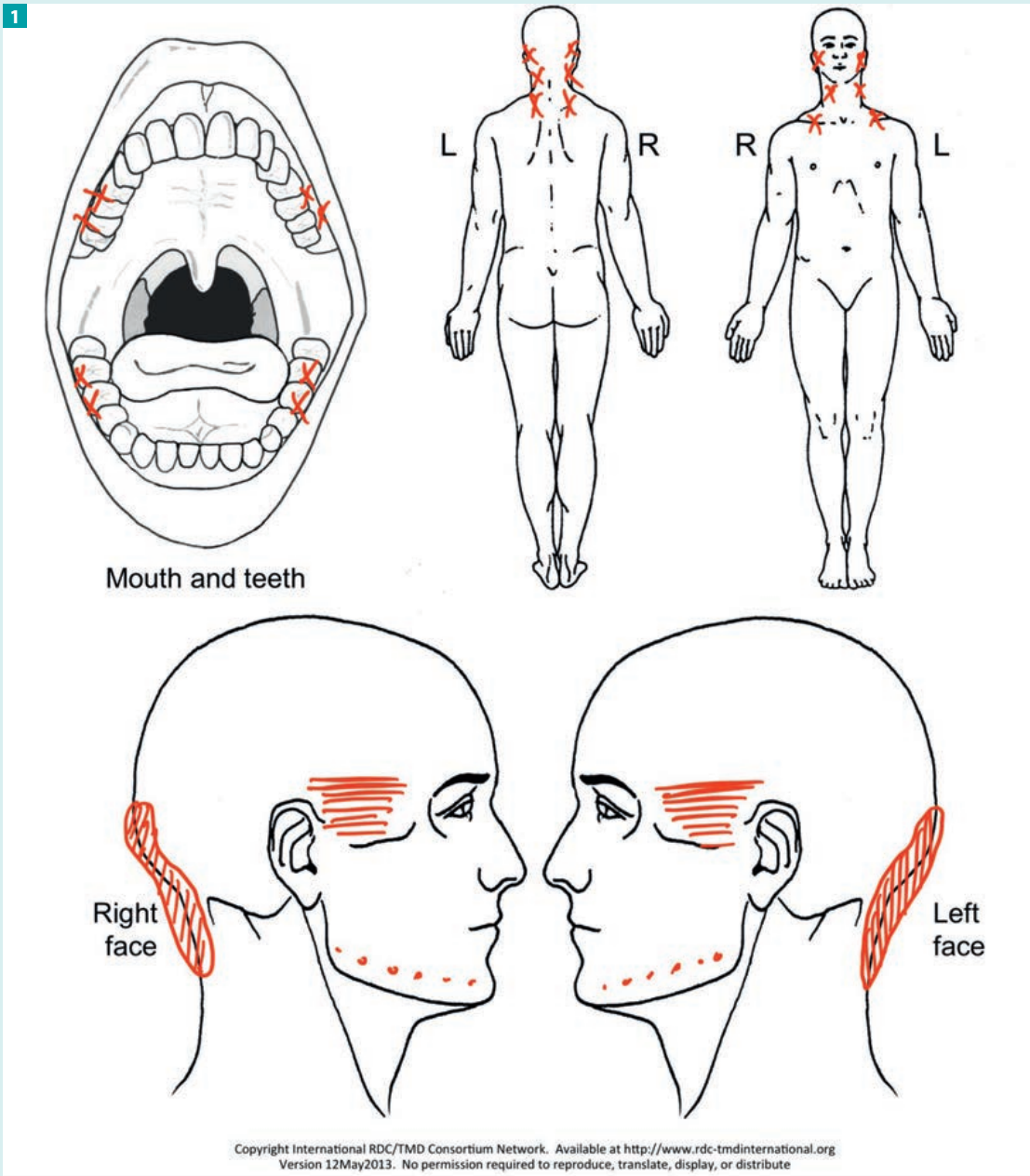

Fot. 1. Lokalizacja bólu w dniu badania, kwestionariusz DC/TMD, polska wersja językowa (1)

nym brak informacji o dotychczasowym leczeniu lub chorobach przewlekłych. Stres jest jednym z kluczowych czynników wpływających na pojawienie się i podtrzymywanie zaburzeń skroniowo-żuchwowych (TMD), dlatego przeprowadzenie wywiadu dotyczącego jakości życia w okresie pojawienia się dolegliwości lub w czasie bezpośrednio poprzedzającym ich wystąpienie jest bardzo istotne (5). Pacjentka nie podawała żadnych czynników pogarszających jakość życia w tym okresie. W dwa miesiące po pojawieniu się dolegliwości bólowych głowy, podczas mycia zębów pacjentka zauważyła bolesny trzask w lewym stawie skroniowo-żuchwowym. Następnego dnia obudziła się z bólem w okolicy zębów trzonowych w szczęce i żuchwie oraz w okolicy mięśnia żwacza po stronie lewej i lewego stawu skroniowo-żuchwowego, a tor odwodzenia żuchwy zbaczał jednostronnie w lewo, nie powracając do linii symetrii. Kolejnym niepokojącym objawem był szczękościsk i towarzyszący mu ból, które skłoniły pacjentkę do zażycia niesterydowego leku przeciwzapalnego Naproksen. Leki przeciwbólowe nie przyniosły jednak ulgi, a dolegliwości stawały się coraz mocniejsze, uniemożliwiając pacjentce mówienie, jedzenie i codzienne funkcjonowanie. Pacjentka zgłosiła się do lekarza prowadzącego, który stwierdził zapalenie przewodu słuchowego zewnętrznego i zalecił antybiotykoterapię. Kontrola po tygodniu zażywania antybiotyku nie

2

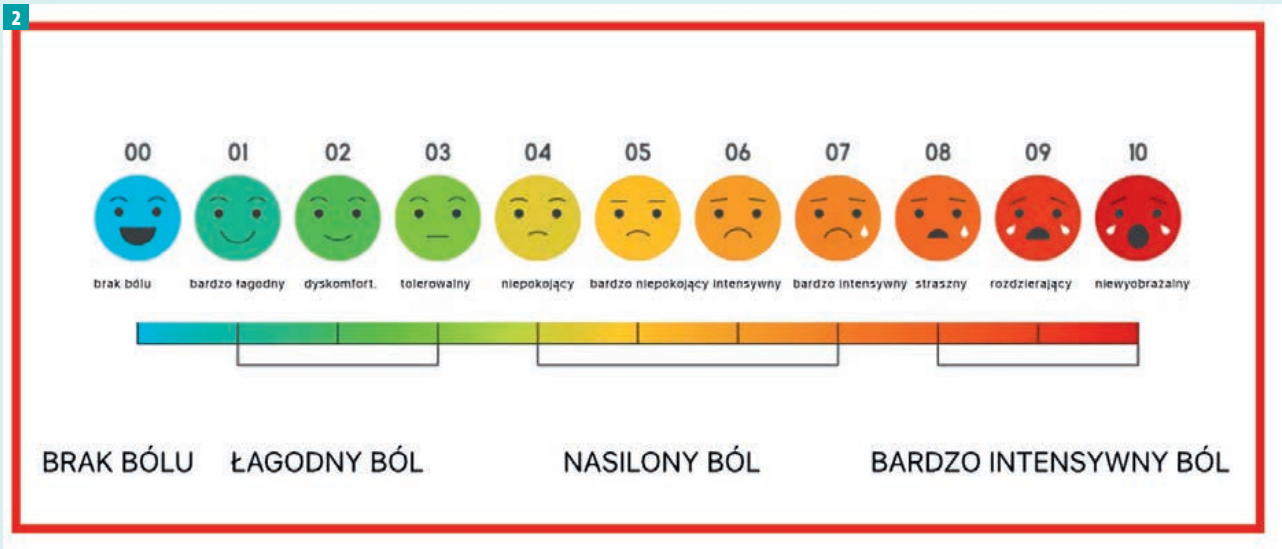

Fot. 2. Nasilenie subiektywnych dolegliwości bólowych w skali VAS (*Visual Analogue Scale*)

wykazała jednak poprawy stanu zdrowia, co skłoniło lekarza pierwszego kontaktu do wystawienia skierowania do laryngologa. Lekarz specjalista laryngolog podczas konsultacji wykluczył przyczynę laryngologiczną opisywanych dolegliwości i skierował pacjentkę do lekarza dentysty. Pacjentka po około miesiącu trafiła do Poradni Protetyki Stomatologicznej i Dysfunkcji Narządu Żucia, Uniwersyteckiego Centrum Stomatologii, Śląskiego Uniwersytetu Medycznego w Zabrzu, gdzie wykonano szczegółową diagnostykę w kierunku dysfunkcji narządu żucia w ramach zajęć klinicznych piątego roku kierunku lekarsko-dentystycznego. Przeprowadzono badanie czynnościowe narządu żucia i objęto pacjentkę kompleksowym leczeniem specjalistycznym.

Badanie czynnościowe narządu żucia według DC/TMD (INfORM)

Przeprowadzono szczegółowy wywiad zgodnie z **kwestionariuszem badania DC/TMD** w polskiej wersji językowej. Uzyskane informacje pozwoliły stwierdzić wiele dodatnich objawów zaburzeń skroniowo-żuchwowych. Na ich podstawie rozpoznano zaburzenia czynnościowe z grupy dolegliwości bólowych mięśni żucia, jak i objawów z grupy zaburzeń wewnątrzstawowych.

Badanie palpacyjne mięśni żucia wykazało nasilone dolegliwości bólowe w okolicy żwacza lewego, głównie w okolicy przyczepu do łuku jarzmowego (fot. 1). Zaobserwowano także intensywny ból podczas palpacji mięśnia skroniowego lewego, mostkowo-obojczykowo-sutkowego lewego, w okolicy przyczepu do wyrostka sutkowatego oraz w rejonie mięśni nadgnykowych po stronie lewej. W trakcie badania stwierdzono **ból w okolicy stawu skroniowo-żuchwowego lewego**, prowokowany poprzez palpację okolicy przedusznej, zarówno przy ustach zamkniętych, jak i otwartych. Brak dolegliwości podczas palpacji po stronie prawej. Podczas ruchu odwodzenia żuchwy widoczne jednostronne zbaczanie żuchwy w stronę lewego ssż, w którym słyszany był trzask miesiąc wcześniej: objawy jak przy przemieszczeniu krążka z zablokowaniem po stronie lewej. Brak dźwięków w ssż podczas badania czynnościowego.

Zakres odwodzenia żuchwy był ograniczony: dowolne otwarcie bez bólu 28 mm, dowolne bierne otwarcie z bólem wynosiło 38 mm i zakończone było odczuciem końcowym miękkim. Świadczyć to może o mięśniowej przyczynie ograniczenia ruchu po stronie lewej: przykurczu mięśni żwaczy, skroniowych i skrzydłowych bocznych, które uniemożliwiają prawidłowy ruch. W dniu badania niemożliwe było postawienie diagnozy przemieszczenia krążka z zablokowaniem, gdyż nie pozwalał na to zakres odwodzenia żuchwy, i wykonanie zdjęcia pantomograficznego stawów skroniowo-żuchwowych.

Diagnoza: przykurcz mięśni żwaczowych strony lewej wskutek nocnego ataku bruksizmu. Podejrzenie przemieszczenia krążka z zablokowaniem bez redukcji miesiąc wcześniej, w wywiadzie. Ból mięśniowo-powięziowy mięśnia żwacza lewego rozlany, przekraczający granice badanego mięśnia, bez promieniowania do odległych okolic. Objawy bruksizmu w jamie ustnej, patologiczne starcie zębów, dolegliwości bólowe w okolicy szyi i barku.

W wywiadzie pacjentka podawała występowanie bólu o charakterze kłującym przy napięciu mięśni, ▶

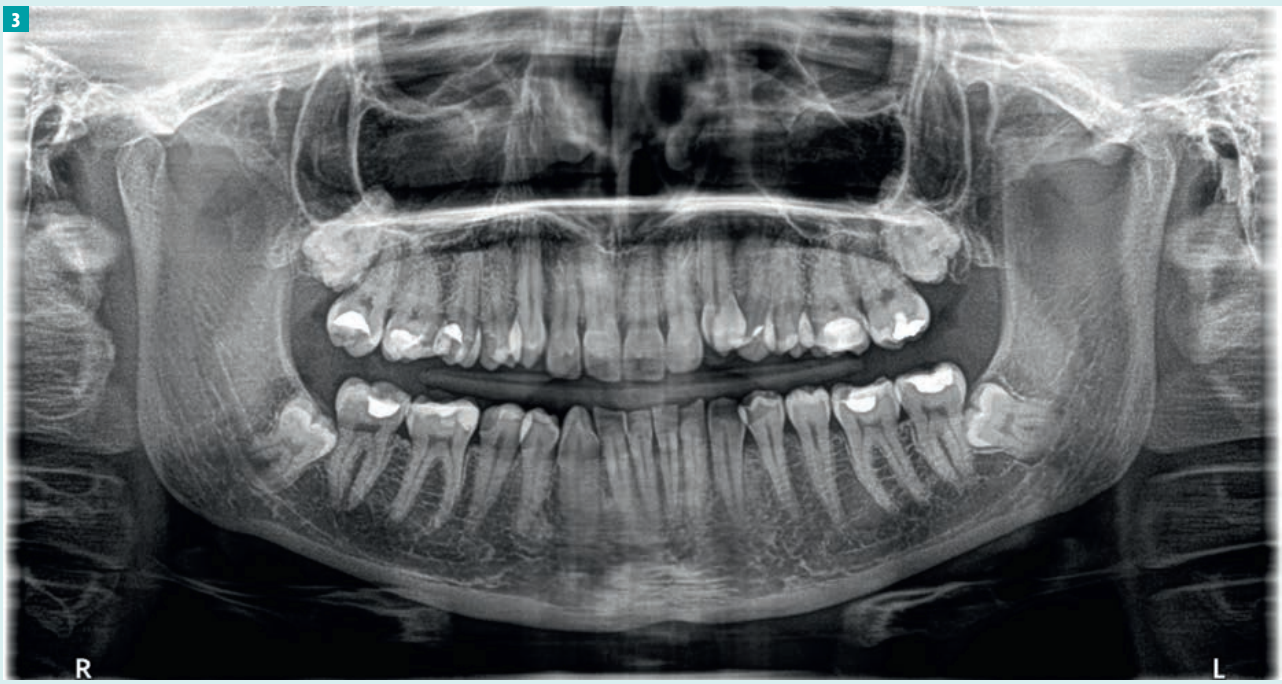

fot. archiwum autorów

Fot. 3. Diagnostyka obrazowa, RTG pantomograficzne przeglądowe, wykonane w dniu przyjęcia w Poradni Protetyki i Dysfunkcji Narządu Żucia

podczas jedzenia VAS = 8, oraz bólu tępego, stałego podczas mówienia, o słabszym nasileniu VAS = 2. Ból sprowokowany był żuciem pokarmów, mową, ziewaniem, szerokim otwieraniem ust oraz kichaniem. Nasilenie bólu w wizualnej skali natężenia bólu VAS wahało się od VAS = 2 do VAS = 8 (fot. 2).

W badaniu wewnątrzustnym nie stwierdzono zębopochodnych przyczyn bólu. Wykonano zdjęcie RTG pantomograficzne, na którym widoczne są cztery zatrzymane trzecie zęby trzonowe, brak oznak utrudnionego wyrzynania. Z uwagi na bliskość anatomiczną kanału nerwu zębodołowego dolnego odstąpiono od ekstrakcji w żuchwie. Podczas badania wewnątrzustnego nie stwierdzono dolegliwości w okolicy zęba 18, 28, 38 ani 48. Brak widocznych koron klinicznych w jamie ustnej pacjentki. Z uwagi na wiek pacjentki (33 lata) skierowano ją do konsultacji chirurgicznej. Specjalistyczna konsultacja wykluczyła przyczynę zębopochodną bólu i ograniczonego odwodzenia żuchwy. Z powodu bliskości nerwu zębodołowego dolnego po stronie lewej odradzono ekstrakcję zatrzymanego zęba 38 (fot. 3).

Stwierdzono brak występowania dźwięków w stawach skroniowo-żuchwowych z wyjątkiem jednorazowego trzasku podczas mycia zębów, który wystąpił po stronie lewej, w wywiadzie. W dniu badania pacjentka odczuwała dyskomfort związany z okolicą stawu skroniowo-żuchwowego. Pacjentka nie stwierdzała nadwrażliwości zębów na bodźce termiczne ani obecności krwawienia podczas mycia zębów czy krwawego posmaku przy przebudzeniu rano. Zauważała sztywność mięśni głowy, szyi i karku wieczorem przed snem oraz sporadycznie rano po przebudzeniu.

Pacjentka podawała mniejszy zakres odwodzenia żuchwy. Nie zauważyła wtedy zgrzytania zębami, jednak była w pełni świadoma zaciskania zębów w ciągu dnia oraz budzenia się z zaciśniętymi zębami. Pacjentka zgłaszała nagryzanie policzków i warg w ciągu dnia oraz ślady przygryzania błony śluzowej policzków rano, po przebudzeniu. Pacjentka doraźnie przyjmowała leki przeciwbólowe: Apap, Saridon oraz przewlekle Nimesil, Anapran w okresie czterech tygodni nasilonego bólu. Wewnątrzustnie stwierdzono objawy bruksizmu na zębach – pionowe pęknięcia szkliwa oraz patologiczne starcie zębów łuku górnego oraz dolnego (fot. 4).

Podczas badania wewnątrzustnego nie zaobserwowano zmian zapalnych w obrębie przyzębia, zauważono nieprawidłowości położenia zębów w łuku, stłoczenie i zaburzenia ortodontyczne, które nie wpływały na stabilną pozycję mięśniowo-szkieletową. W badaniu klinicznym zewnątrzustnym oceniono symetrię głowy i twarzy zaobserwowano niewielkie przesunięcie żuchwy w stronę prawą. Badanie czynnościowe układu ruchowego narządu żucia wykazało bolesność mięśni żwaczy, skroniowych oraz skrzydłowych bocznych po stronie lewej, brak bolesności ujść nerwu trójdzielnego. Badaniem wewnątrzustnym

Fot. 4. Pionowe pęknięcia szkliwa, siekacze przyśrodkowe w szczęce, zniszczenie brzegów siekaczy przyśrodkowych i bocznych w żuchwie w wyniku bruksizmu, odsłonięcie szyjek w okolicy przedtrzonowców w żuchwie

Fot. 5. Ograniczony zakres odwodzenia żuchwy do 28 mm, widok wewnątrzustny, widoczne także zniszczone brzegi sieczne siekaczy przyśrodkowych i bocznych w żuchwie, w wyniku nocnego bruksizmu ekscentrycznego przedniego

potwierdzono patologiczne starcie tkanek twardych brzegów siecznych siekaczy w żuchwie oraz guzków zębów bocznych, pęknięcia pionowe szkliwa w okolicy zębów siecznych górnych i dolnych, *linea alba* na wewnętrznej powierzchni błony śluzowej policzków oraz wyciski na języku.

Palpacyjną bolesność wykazały mięśnie: żwacz, skroniowy, mostkowo-obojczykowo-sutkowy oraz mięśnie nadgnykowe, zasięg dolegliwości obejmował lewy staw skroniowo-żuchwowy, który był tkliwy podczas badania palpacyjnego przy ustach zamkniętych oraz przy ustach maksymalnie otwartych. Nie zaobserwowano tkliwości torebki stawowej w prawym ssż. Tor odwodzenia żuchwy zbaczał w lewo bez powrotu do linii symetrii. Dowolne otwarcie bez bólu wynosiło jedynie 28 mm (fot. 5).

Maksymalne dowolne otwarcie z odczuwanym bólem wynosiło 38 mm, z odczuciem końcowym miękkim, a ruch laterotruzji w stronę prawą wynosił jedynie 3 mm, w stronę lewą – 12 mm. Takie ograniczenie zakresu ruchu skorelowane z bólem sugerować może jednostronny skurcz mięśniowy albo przemieszczenie krążka w ssż lewym. Różnicowanie tych jednostek było trudne. Objawy bólu stawowe- ▶

Fot. 6. Szyna MMD, modyfikacja prof. Stefana Barona, widok wewnątrzustny (9)

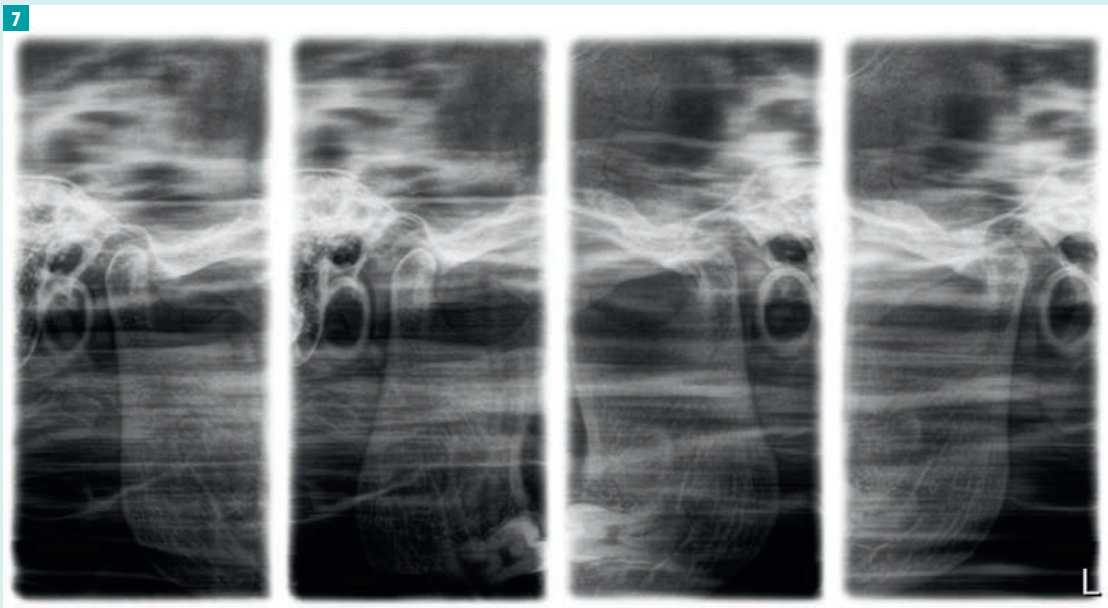

Fot. 7. Zdjęcie pantomograficzne obu stawów skroniowo-żuchwowych, przy ustach zamkniętych (skany zewnętrzne) i przy ustach otwartych z ograniczeniem odwodzenia do 38 mm (skany wewnętrzne), obustronnie ograniczony ruch wyrostków kłykciowych

go podczas palpacji mogły sugerować stan zapalny wewnątrz ssż. Ból mięśniowy, odczucie końcowe miękkie i zakres odwodzenia do 38 mm przemawiały za mięśniową przyczyną ograniczonego odwodzenia, dlatego na tej samej wizycie podjęto decyzję o wykonaniu szyny okluzyjnej (fot. 6, fot. 8).

Leczenie

W pierwszej kolejności zalecono samokontrolę i obserwację aktywności mięśni żucia podczas dnia i nocy: monitoring dziennego i nocnego bruksizmu. Przeprowadzono edukację dotyczącą fizjoterapii: ciepłolecznictwa, masażu i stretchingu mięśni żucia, które pacjent wykonuje codziennie sam w domu (6-8).

W pracowni technicznej wykonano szynę okluzyjną częściową górną MMD, pokrywającą cały łuk zębowy górny, z płaszczyzną nagryzową w formie *plateau* w okolicy 13-23, zgodnie z modyfikacją profesora Stefana Barona.

Szyna została zalecona pacjentce jako aparat okluzyjny do stosowania 8 h/24 h w czasie snu, z wyraźnym zastrzeżeniem o konieczności przeprowadzania wizyt kontrolnych i użytkowaniu zgodnie z określo-

Fot. 8. Iniekcja kwasu hialuronowego Biolevox HA 1,6% (Biovico, Medical Biotech) do górnego piętra ssż lewego, o ograniczonej ruchomości

nymi zaleceniami czasowymi (9). Pacjentka stosowała się do zaleceń. Początkowo przyzwyczajenie się do użytkowania szyny nie należało do najłatwiejszych, jednak dzięki systematyczność i wizytom kontrolnym adaptacja do szyny nastąpiła w ciągu kilkunastu dni. Po dwóch tygodniach użytkowania szyny okluzyjnej MMD pacjentka zgłosiła się na wizytę kontrolną. Zaobserwowała zmiany w okluzji, pojawienie się większej liczby kontaktów okluzyjnych po stronie lewej. Dostosowano szynę, zalecono kolejną wizytę po dwóch tygodniach. Pomimo zmniejszenia dolegliwości bólowych do VAS = 4 zakres odwodzenia był nadal ograniczony do 28 mm. Wykonano zdjęcie RTG pantomograficzne stawów skroniowo-żuchwowych, na którym uwidoczniono obustronne ograniczenie ruchu kłykcia stawowego w ssż (fot. 7).

Diagnostyka obrazowa skorelowana z klinicznym ograniczonym odwodzeniem żuchwy do 28 mm i jednostronnym zbaczaniem. W badaniu palpacyjnym ból w okolicy torebki stawowej w lewym ssż (*capsulitis*). Ze względu na utrzymujące się dolegliwości bólowe zalecono wiskosuplementację ssż lewego i niesterydowe leki przeciwzapalne Dicloberl Retard 100 mg (1 tabletka co 12 h, doustnie, przez trzy dni).

Podczas kolejnej wizyty kontrolnej przeprowadzono iniekcję kwasu hialuronowego Biolevox HA 1,6% (Biovico, Medical Biotech) do górnego piętra stawu skroniowo-żuchwowego lewego (fot. 8). Zaaplikowano 0,5 ml roztworu nieusieciowanego kwasu hialuronowego, który po kilku dniach umożliwił prawidłową ruchomość w lewym stawie skroniowo-żuchwowym. Pomimo upływu ponad czterech tygodni od urazu wewnątrzstawowego, dzięki połączeniu szynoterapii i wiskosuplementacji roztworem kwasu hialuronowego udało się poprawić relacje wewnątrzstawowe krążek – głowa żuchwy (10).

Dolegliwości bólowe w obrębie mięśni były dodatkowo leczone za pomocą alternatywnej terapii iniekcyjnej z zastosowaniem roztworu kolagenu MD Muscle (Guna, Italy). Iniekcje kolagenowe wykonywane były cyklicznie z dwutygodniową przerwą i przynosiły poprawę, zmniejszając dolegliwości bólowe mięśni żwaczy (11). Po dwóch wizytach kontrolnych, na których wprowadzono leczenie wspomagające w postaci iniekcji domięśniowych w okolicy żwacza lewego i prawego, uzyskano spadek bólu. Pacjentka została poinstruowana o konieczności kontynuowania szynoterapii przez okres trzech miesięcy od ustąpienia dolegliwości – powrotu do pełnego zakresu odwodzenia (45 mm) i zniwelowania dolegliwości bólowych w okolicy mięśni żucia. Pacjentka użytkowała szynę długoczasowo, pojawiając się regularnie na wizytach kontrolnych co trzy miesiące. Przez cały okres obserwacji nie podawała nawrotów bólu. Podczas próby zaprzestania szynoterapii zauważyła wzrost napięcia mięśni żucia i w obawie przed bólem i ponownym zablokowaniem ssż lewego użytkuje szynę okluzyjną długoczasowo od dwóch lat. Podaje, że nie wyobraża sobie zaśnięcia bez szyny okluzyjnej. W badaniu wewnąrzustnym nie zaobserwowano zmian w zakresie okluzji ani żadnych efektów ubocznych długoczasowego użytkowania szyny okluzyjnej. Zauważono jednak znaczne zużycie ma- ▶

teriału akrylowego na powierzchni szyny, szczególnie w okolicy siekaczy i kłów, które powstało na skutek dużej aktywności mięśni żucia i częstych kontaktów okluzyjnych dolnych zębów z szyną (fot. 9). Dodatkowo oprócz zaleconych ćwiczeń oraz domowej fizjoterapii pacjentka uczęszcza na wizyty fizjoterapeutyczne. Początkowo wizyty odbywały się raz w tygodniu, obecnie wystarcza jedna wizyta na trzy miesiące.

W ciągu dwóch lat, aż do dzisiaj, pacjentka pojawiała się w gabinecie tylko i wyłącznie na wizytach kontrolnych. Zaostrzenia dolegliwości nie wystąpiły od dwóch lat. Dla nas – zespołu lekarzy prowadzących pacjentkę – jej historia jest powodem do satysfakcji, płynącej z poczucia dobrze spełnionego obowiązku, pomimo wielu przeciwności towarzyszących leczeniu pacjentów z TMD. Mamy nadzieje, że w przypadku naszej pacjentki udało nam się wspólnie oswoić bruksizm.

Podsumowanie

Autorzy pracy chcieliby podkreślić fakt, że to, czy leczenie zaburzeń skroniowo-żuchwowych jest skuteczne, zależy w dużej mierze od świadomości i chęci współpracy pacjenta, a także od zaangażowania wielu pomocnych specjalistów. Pacjent cierpiący z powodu TMD nie może być pozostawiony bez wsparcia, profilaktyki i leczenia. Każdy człowiek zasługuje na komfort życia, a nowoczesna wiedza i umiejętności lekarzy prowadzących pozwalają na spowolnienie procesu destrukcji układu stomatognatycznego. Pamiętamy, że bruksizm jest zjawiskiem szeroko rozpowszechnionym i nie mamy sposobów skutecznego leczenia przyczynowego. Jesteśmy w stanie minimalizować jego negatywne skutki tak, aby optymalizować jakość życia naszych pacjentów. Rozwój wiedzy i umiejętności lekarzy dentystów w dziedzinie zaburzeń skroniowo-żuchwowych jest niezbędny również z powodu dalszych problemów z leczeniem protetycznym czy implantoprotetycznym w tej grupie pacjentów. Jednym słowem u pacjentów z TMD zdecydowanie łatwiej jest zapobiegać zmianom w układzie stomatognatycznym niż je leczyć.

Fot. 9. Ślady intensywnego zgrzytania po powierzchni szyny wytworzone podczas snu po dwóch latach użytkowania szyny – odwracalna terapia I fazy leczenia TMD

Piśmiennictwo

1. Dworkin S.F., LeResche L.: *Research diagnostic criteria for temporomandibular disorders: Review, criteria, examinations, and specifications, critiques*. „Pain", 1992, 10, 3, 157-169.
2. Schiffman E. i wsp.: *Diagnostic criteria for temporomandibular disorders (DC/TMD) for clinical and research applications: Recommendations of the International RDC/TMD Consortium Network*. „Journal of Oral & Facial Pain and Headache", 2014, 28, 1, 6-27.
3. Glick M., Cohen L.: *Temporomandibular disorders: An update*. „American Journal of Orthodontics and Dentofacial Orthopedics", 2017, 151, 1, 1-11.
4. Ohrbach R. (red.): *Diagnostic Criteria for Temporomandibular Disorders: Assessment Instruments*. Wersja polskojęzyczna: Osiewicz M., Ciapała B., Bolt K. i wsp.: *Badawcze kryteria diagnostyczne dysfunkcji narządu żucia*.
5. Häggman-Henrikson B. i wsp.: *The association between temporomandibular disorders and psychosocial factors: A systematic review*. „Journal of Orofacial Pain", 2018, 32, 3, 267-274.
6. Katz J., Clarke A.: *Temporomandibular disorders: A comprehensive overview*. „Dental Clinics of North America", 2008, 52, 2, 395-414.
7. De Leeuw R., Klasser G.D.: *Dentistry and the temporomandibular joint: A clinical guide*. Quintessence Publishing, 2013, Chicago.
8. McNeill C.: *Management of temporomandibular disorders: A clinical perspective*. „Journal of American Dental Association", 1997, 128, 5, 584-593.
9. Baron S.: *Bruksizm i jego powikłania*. Wyd. Lekarskie PZWL, Warszawa 2023.
10. Guarda-Nardini L., Rossi A., Ramonda R. i wsp.: *Effectiveness of treatment with viscosupplementation in temporomandibular joints with or without effusion*. „Int J Oral Maxillofac Surg.", 2014 Oct, 43, 10, 1218-23.
11. Nitecka-Buchta A., Walczynska-Dragon K., Batko-Kapustecka J. i wsp.: *Comparison between Collagen and Lidocaine Intramuscular Injections in Terms of Their Efficiency in Decreasing Myofascial Pain within Masseter Muscles: A Randomized, Single-Blind Controlled Trial*. „Pain Res Manag.", 2018 Jun, 3, 2018, 8261090.

1 Katedra i Zakład Dysfunkcji Narządu Żucia SUM w Katowicach
pl. Traugutta 2, 41-800 Zabrze
2 Stomatologia Niteckie Sp. z o.o.
ul. Edukacji 1, 43-100 Tychy

LECZENIE ORTODONTYCZNE WG FILOZOFII MFS

Podejście przyczynowe do problemów wzrostu i rozwoju twarzoczaszki, stymuloterapia

ZESKANUJ
I SPRAWDŹ
NASZĄ **NOWOŚĆ**

- tłumaczenie książki **José Durána von Arx**;
- **dodatkowe rozdziały** autorstwa **dr Moniki Ośko**;
- podręcznik **dla ortodontów** i innych specjalistów **pracujących miofunkcjonalnie**.

464 STRONY | 27 ROZDZIAŁÓW

Kontakt
dok@elamed.pl
tel.: 32 788 51 28

dlaSpecjalistów.pl

Dysfunkcja narządu żucia to problem o podłożu psychosomatycznym

fot. archiwum PTDNŻ

Dr hab. Aleksandra Nitecka-Buchta i prof. Stefan Baron

Dysfunkcje narządu żucia diagnozowane są najczęściej u pacjentów z bólem głowy. Powtarzający i nasilający się ból skłania do wizyty w gabinecie, nie zawsze jest to jednak gabinet stomatologiczny. Jak pomóc takiemu pacjentowi? Gdzie zgłębiać wiedzę w tym temacie? Jak lekarz dentysta może budować interdyscyplinarną współpracę ze specjalistami z innych dziedzin? Na te pytania odpowiadają prezes Polskiego Towarzystwa Dysfunkcji Narządu Żucia **dr hab. Aleksandra Nitecka-Buchta** oraz **prof. Stefan Baron**, współzałożyciel i wieloletni prezes PTDNŻ.

Już wkrótce będziemy świętować 25-lecie powołania Polskiego Towarzystwa Dysfunkcji Narządu Żucia. Jubileusz skłania do refleksji, podsumowań i planowania dalszej aktywności. Jak Państwo oceniają te ćwierć wieku działalności?

Stefan Baron (S.B.): W 2000 r. w konferencji założycielskiej PTDNŻ wzięli udział przedstawiciele wszystkich specjalności zajmujących się szeroko pojętą tematyką bólu głowy. Uczestniczyli w niej przedstawiciele z dziedziny neurologii, laryngologii, anestezjologii, fizjoterapeuci i protetycy. Zamysł powstania Towarzystwa w swojej istocie był interdyscyplinarny. Rzeczywiście, w ostatnim czasie problem dysfunkcji układu ruchowego narządu żucia znajduje coraz szersze zainteresowanie wśród lekarzy, i to nie tylko stomatologów. Ponieważ problem jest psychosomatyczny, konieczne jest dyskutowanie o nim w jak najszerszym gronie specjalistów. Niebagatelny wpływ na rozwój dysfunkcji URNŻ miała epidemia COVID z 2019 r. Niewątpliwą zasługę w coraz większym zainteresowaniu tą tematyką wśród szerokiego grona specjalistów mają nowe władze Towarzystwa. Szczególnie cenna jest wymiana poglądów w aspekcie światowych osiągnięć w tej dziedzinie, jak i dzielenie się doświadczeniami w stosowaniu różnych metod terapeutycznych, z niepowodzeniami włącznie. Wystarczy wymienić wykłady z zakresu powikłań usznych, bruksizmu nocnego i medycyny snu, periodontologii czy implantologii, które zostały zaprezentowane na zjazdach Towarzystwa w ostatnich latach. W planach Towarzystwa jest współpraca z ośrodkami zagranicznymi oraz intensyfikacja kontaktów z innymi towarzystwami ogólnomedycznymi. Pomimo tak powszechnych już webinarów, uważam, że konferencje *online* nie zastąpią bezpośrednich spotkań i rozmów, co wyraźnie było widać na ostatniej konferencji w Zamku Topacz, gdzie dyskusje zdały się nie mieć końca.

W październiku odbyła się XV konferencja PTDNŻ w Zamku Topacz, która odbiła się głoś-

Uczestnicy XV Zjazdu Polskiego Towarzystwa Dysfunkcji Narządu Żucia na Zamku Topacz

nym echem w naszym środowisku. Spotkania te są cykliczne. Jaki przyświeca im cel?

Aleksandra Nitecka-Buchta (A.N.-B.): XV Międzynarodowy Zjazd PTDNŻ faktycznie już za nami, gościliśmy wykładowców z Polski i ze świata, wielu specjalistów z różnych dziedzin współczesnej stomatologii. Tematyka naszego spotkania, które odbyło się w pięknym Zamku Topacz, dotyczyła spojrzenia na TMD z wielu różnych perspektyw. Bardzo ucieszyła nas wysoka frekwencja nowych Członków, poszukujących rozwiązań TMD w gabinetach stomatologicznych, grono lekarzy zainteresowanych tematem TMD we współczesnej stomatologii w sposób naturalny powiększa się i cieszymy się, że młodnieje. Zagadnienia, które poruszamy podczas szkoleń i spotkań, koncentrują się na wykorzystaniu nowoczesnych metod cyfrowej stomatologii i medycyny w diagnostyce i leczeniu TMD. Zgodnie z misją PTDNŻ chcemy wprowadzać młodych lekarzy w zagadnienia zaburzeń skroniowo-żuchwowych, dzięki zastosowaniu nowoczesnych metod leczenia i zwiększać skuteczność i przewidywalność prowadzonych terapii. Celem PTDNŻ od 25 lat jest nie tylko integracja środowiska lekarzy i specjalistów, ale także wymiana doświadczeń, wspólny rozwój i realizowanie pasji zawodowych. Ci z Państwa, którzy byli z nami, wiedzą, że frekwencja na wykładach była niesamowicie wysoka, a aktywny udział uczestników w dyskusji świadczył o emocjach i zaangażowaniu. Już dziś zaproszeni na XVI Międzynarodowy Zjazd PTDNŻ światowej sławy topowi wykładowcy potwierdzili swój udział i mogę zapewnić, że zarówno tematyka, jak i zaproszeni Goście nie zawiodą i pozostaną w nurcie „*TMD up to date*". Wspólnie, pod okiem doświadczonych klinicystów, będziemy zgłębiać tajniki diagnostyki TMD. Zachęcam do wzięcia udziału w tym wydarzeniu, a ponieważ nie samym chlebem żyje człowiek, PTDNŻ (zgodnie ze swoją misją) zaprasza wszystkich Członków do kolejnych, najpiękniejszych zabytków naszego kraju – następny zamek przed nami, bądźcie z nami na XXV, rocznicowym Zjeździe PTDNŻ 16-18.10.2024 r. Naszych Uczestników czekają z tej okazji liczne niespodzianki.

Jakie kroki powinien podjąć lekarz ogólny podejrzewający u swojego pacjenta TMD (*temporomandibular disorders*). Jak wygląda krok po kroku postępowanie w takiej sytuacji, czy powinien włączyć w leczenie innych specjalistów – neurologa, ortopedę?

S.B.: Lekarz POZ jako pierwszy styka się z pacjentem skarżącym się na bóle głowy, karku i obręczy barkowej. Dolegliwości związane z dysfunkcją narządu żucia są skutkiem promieniowania bólu z mięśni żwaczowych w okolice ucha, oka, stawów skroniowo-żuchwowych, potylicy. Dlatego też, z powodu lokalizacji dolegliwości, lekarz POZ kieruje pacjenta do neurologa, laryngologa, okulisty lub ortopedy. Uważam, że tak jak diagnozuje się anginę, lekarz POZ może za pomocą tych samych przyrządów, w prosty sposób, przeprowadzić badanie czynnościowe w zakresie twarzoczaszki, w którym oceni porównawczo: napięcie mięśni żwaczy strony lewej i prawej, zakres odwodzenia żuchwy i występujący w tym ruchu ewentualny ból, impresje zębów na języku, starcie zębów przednich.

Pacjent w wyniku stwierdzenia powyższych zmian powinien zostać skierowany do lekarza stomatologa. Stomatolog zaś powinien jasno ocenić, czy pacjent ma czynny bruksizm lub jego powikłania. Jeżeli sto- ▶

Wykład dr hab. Aleksandry Niteckiej-Buchty podczas EPA 2024

matolog będzie miał wątpliwości co do przyczyny dolegliwości pacjenta, powinien niezwłocznie skonsultować się z odpowiednim specjalistą. Niektóre zaawansowane postaci TMD wymagają skoordynowanego leczenia stomatologa, neurologa, z psychiatrą włącznie. Pomocna jest również współpraca z fizjoterapeutami w likwidacji bólu w zakresie karku i obręczy barkowej. Zaznaczam jednak, że stosowanie wyłącznie fizjoterapii w leczeniu dysfunkcji URNŻ nie ma uzasadnienia.

Wróćmy jeszcze do wspomnianych na początku rozmowy bólów głowy. W jaki sposób dysfunkcje wpływają na migreny, czy mogą stanowić ich bezpośrednią przyczynę? Czy mógłby Pan Profesor krótko przybliżyć te zależności naszym czytelnikom?

S.B.: Odpowiedź na tak sformułowane pytanie jest trudna. Problem rozpoznania bólu migrenowego i dysfunkcyjnego polega na tym, że jego występowanie obejmuje ten sam obszar głowy. Różnicuje go jednak charakter bólu. Pomyłki zaś są nader częste. Migrena klasyczna przebiega z aurą, ból jest silny, pulsujący, narasta podczas aktywności fizycznej, trwa od kilku do kilkudziesięciu godzin. Dodatkowo mogą wystąpić mdłości, nudności, światłowstręt oraz nadwrażliwość na dźwięki. Ból związanym z bruksizmem (główną przyczyną dysfunkcji narządu żucia) ma charakter tępy, bez aury, narasta w ciągu dnia, pojawia się okresowo, o różnym natężeniu, towarzyszy mu napięcie mięśni, mogą towarzyszyć mu trzaski w stawach skroniowo-żuchwowych i jest związany ze stresem. Brak jest doniesień naukowych, jakoby dysfunkcje wpływały na powstanie lub rozwój migreny. Wątpliwości budzi jednak problem stosowania w leczeniu migreny niektórych środków farmakologicznych, obkurczających naczynia krwionośne, co może sprzyjać niedotlenieniu mięśni, wzrostowi ich napięcia i natężeniu współistniejącej dysfunkcji. Tryptany stosowane w leczeniu migreny hamują również wydzielanie CGRP (neuropeptydu silnie rozszerzającego naczynia krwionośne), co nie jest korzystne w leczeniu zaburzeń skroniowo-żuchwowych. W badaniach przeprowadzonych w mojej Katedrze 80% przypadków stwierdzonej migreny wyleczyliśmy, lecząc bruksizm. Badania w tym zakresie trwają i myślę, że w wyniku ich in-

Jesteś zainteresowany członkostwem w Polskim Towarzystwie Dysfunkcji Narządu Żucia? Wejdź na stronę dysfunkcje.pl i wypełnij formularz.

Jesteś prenumeratorem czasopisma „TPS" i chciałbyś wziąć udział w szkoleniach PTDNŻ w roku 2025? Zapisz się i otrzymaj specjalną zniżkę 200 zł na szkolenie!
Kontakt: dysfunkcje.pl
tel. 501 079 177
e-mail: biuro@dysfunkcje.pl

dysfunkcje.pl

terdyscyplinarności w przyszłości pacjenci będą żyli w coraz większym komforcie.

Jak widać, temat dysfunkcji jest bardzo szeroki i wymaga od lekarza dentysty rozległej wiedzy nie tylko z zakresu stomatologii i anatomii, ale także m.in. laryngologii, neurologii, a nawet psychologii. Czy po wstąpieniu do PTDNŻ można liczyć na wsparcie i pomoc w trakcie prowadzenia takich pacjentów?

A.N.-B.: Każdy nasz członek może liczyć na wsparcie, pomoc oraz dostęp do sprawdzonej, popartej badaniami i aktualnej wiedzy wprost od specjalistów z Polski i zagranicy, ponieważ PTDNŻ współpracuje z lekarzami i towarzystwami naukowymi z całego świata. Jako towarzystwo staramy się wraz z członkami rozpowszechniać wiedzę na temat leczenia i radzenia sobie z problem TMD w ramach jednodniowych szkoleń i warsztatów, konferencji naukowych czy też szeroko rozumianego e-learningu. Nasi członkowie mają dostęp do platformy edukacyjnej bogatej w krajowe i międzynarodowe publikacje z czasopism z listy filadelfijskiej, zniżek na szkolenia, a także materiały edukacyjne towarzystwa oraz zaprzyjaźnionych partnerów – między innymi prenumeraty „TPS – Twojego Przeglądu Stomatologicznego". Sami też się dla Państwa cały czas szkolimy, biorąc udział w konferencjach naukowych na całym świecie, nie tylko z zakresu TMD, ale także neurologii, laryngologii, fizjoterapii.

Obecnie pracujemy nad polską wersją językową kwestionariusza STAB oraz 10 głównych zasad dobrej praktyki klinicznej, przygotowanych przez INfORM/IADR (International Network for Orofacial Pain and Related Disorders Methodology and International Association for Dental, Oral and Craniofacial Research). Będą one dostępne w materiałach edukacyjnych dla członków PTDNŻ. **W bieżącym numerze „TPS – Twojego Przeglądu Stomatologicznego" na str. 19-20 opublikowany jest algorytm postępowania z pacjentem z TMD**. Poza tymi wszystkimi zaletami członkostwa w PTDNŻ na koniec pragnę wspomnieć o wartościach niewymiernych – jest to możliwość dyskusji, wymiany myśli, konsultacji z nami, Zarządem, pozostałymi członkami oraz współpracującymi z nami specjalistami z całego świata. Jest to możliwie w kuluarach podczas konferencji, kursów i nie tylko. Każdy nasz członek może liczyć na wsparcie w celu poszerzania swojej wiedzy, rozwoju oraz przede wszystkim skutecznego pomagania swoim pacjentom.

reklama

POLSKIE TOWARZYSTWO DYSFUNKCJI NARZĄDU ŻUCIA 2000

Polskie Towarzystwo Dysfunkcji Narządu Żucia

Harmonogram szkoleń 2025

- Wprowadzenie do TMD. Układ stomatognatyczny w codziennej praktyce stomatologicznej – anatomia, fizjologia, diagnostyka zaburzeń TMD.
- Szynoterapia w leczeniu bruksizmu i dysfunkcji narządu żucia (TMD).
- Alternatywne metody leczenia TMD. Iniekcje kolagenu oraz kwasu hialuronowego.
- Toksyna botulinowa typu A w leczeniu zaburzeń skroniowo-żuchwowych.
- Rekonstrukcja protetyczna z zastosowaniem technik cyfrowych u pacjentów z bruksizmem.
- TMD dla ortodontów. Zaburzenia TMD w leczeniu ortodontycznym.

Terminy, opłaty i rezerwacje
www.dysfunkcje.pl
tel. 501 079 177

Blisko 3200 artykułów na portalu

i ponad 100 artykułów merytorycznych w czasopiśmie!

6 numerów czasopisma TPS to:

TWÓJ PRZEGLĄD STOMATOLOGICZNY

- **720 stron** wypełnionych oryginalnymi, recenzowanymi artykułami
- **Dodatki tematyczne** – ekstratreści z wybranego działu stomatologii
- **„Wyrwij i zachowaj"** – algorytmy postępowania i wiedza w pigułce
- **Wywiady z lekarzami praktykami** – podejrzyj, jak pracują inni
- **Przeglądy sprzętu i materiałów** oraz wskazówki, jak z nimi pracować
- ***Case studies* i obszerne fotorelacje** z zabiegów

Dział obsługi klienta
tel. 32 788 51 28
e-mail: dok@elamed.pl

Więcej informacji
www.dlaspecjalistow.pl

W gazecie i internecie

– bo to się opłaca!

Korzystaj
z praktycznej wiedzy
w dogodny sposób

dentalmaster.pl to:

- **325 artykułów** – ortodoncja
- **550 artykułów** – protetyka
- **500 artykułów** – stomatologia zachowawcza z endodoncją
- **240 artykułów** – chirurgia i implantologia
- **100 artykułów** – periodontologia
- **95 artykułów** – profilaktyka
- i dodatkowo ponad **50 podcastów**!

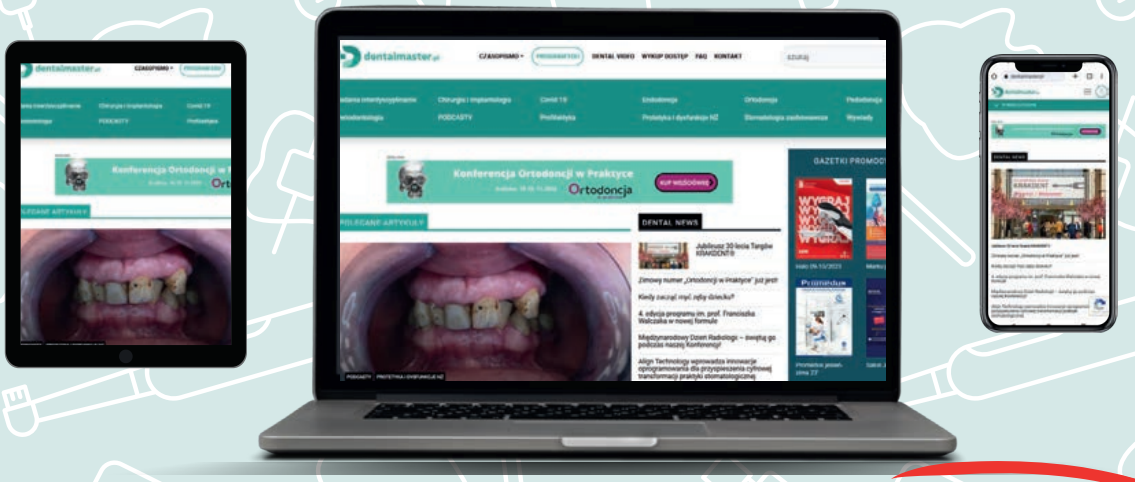

320 zł

+ koszty pakowania i wysyłki

Sprawdź nas!

www.dentalmaster.pl

lek. dent. **Anna Kozłowska-Czoska**

Posłuchaj tekstu na dentalmaster.pl

Zaburzenia mięśni układu ruchowego narządu żucia – przyczyny, objawy kliniczne, różnicowanie oraz postępowanie terapeutyczne. Przegląd piśmiennictwa

Praca recenzowana

Odnotowuje się coraz więcej pacjentów zgłaszających się do lekarza dentysty z powodu dysfunkcji skroniowo-żuchwowych (1). Szacuje się, że co piąta osoba na świecie ma co najmniej jeden objaw dysfunkcji skroniowo-żuchwowych (2). Zaburzenia w obrębie narządu żucia możemy podzielić na wewnątrztorebkowe (stawowe) – związane z zaburzeniami stawu skroniowo-żuchwowego, oraz zewnątrztorebkowe (mięśniowe), do których zaliczamy zaburzenia mięśni żucia (3). W różnicowaniu zaburzeń wewnątrztorebkowych od zewnątrztorebkowych pomaga nam dokładne badanie przedmiotowe i podmiotowe. Do najważniejszych badań różnicujących obydwa zaburzenia zaliczyć można: obecność objawów akustycznych, które wskazują na zaburzenia wewnątrzstawowe (4), manipulację czynnościową – nieustąpienie dolegliwości, a wręcz ich nasilenie po nagryzieniu szpatułki po stronie odczuwanego bólu sugeruje zaburzenia mięśniowe, zaś ustąpienie bólu – zaburzenia stawowe (5). Twarde odczucie końcowe przy ograniczonym odwodzeniu żuchwy charakterystyczne jest dla dysfunkcji w stawach, a miękkie występuje w zaburzeniach mięśniowych. Ograniczenia otwierania ust w zaburzeniach wewnątrztorebkowych zazwyczaj dotyczą ruchu translacyjnego i pacjent będzie otwierał jamę ustną w zakresie rotacji, tj. 25-30 mm, zaś w zaburzeniach mięśni w zależności od jego lokalizacji ograniczenie może być w różnym zakresie: 0-40 mm (5, 6).

Najczęściej występującymi dysfunkcjami układu ruchowego narządu żucia są zaburzenia mięśniowe (5). Nie wszystkie dysfunkcje mięśniowe mają taki sam przebieg i w taki sam sposób reagują na dane leczenie. Rozróżnienie ich jest więc kluczowe, by móc wdrożyć prawidłową terapię, gdyż nieleczone lub nieprawidłowo leczone mogą prowadzić do obniżenia jakości życia (7). Wybór metody leczenia zależy również od charakteru bólu – od tego, czy jest ostry, czy przewlekły (8). Głównymi dolegliwościami bólowymi pacjentów stomatologicznych są zaburzenia o charakterze ostrym: współskurcz zabezpieczający, mialgia miejscowa, miospazm oraz ból mięśniowo-powięziowy. Nieleczone mogą się pogłębiać i przechodzić w przewlekłe stany trudniejsze do leczenia. Zaburzenia o charakterze mięśniowym przebiegają kaskadowo. Współskurcz zabezpieczający, jako prawidłowa odpowiedź mięśniowa na uraz lub przeciążenie, po czasie doprowadza do zmian biochemicz-

TITTLE: Muscle disorders of the masticatory system – causes, clinical symptoms, differentiation and therapeutic procedures. A literature review

STRESZCZENIE: Do gabinetów stomatologicznych coraz częściej trafiają pacjenci z objawami dysfunkcji skroniowo-żuchwowych, a tempo życia i szybki rozwój cywilizacji wskazują, że możemy spodziewać się ich jeszcze więcej. Zaburzenia mięśniowe są najczęściej występującymi dysfunkcjami układu stomatognatycznego. Artykuł ma na celu usystematyzowanie i ułatwienie rozpoznania danego zaburzenia wraz z wdrożeniem prawidłowego postępowania terapeutycznego.

SŁOWA KLUCZOWE: współskurcz, mialgia, ból mięśniowo-powięziowy, miospazm

SUMMARY: Patients with symptoms of temporomandibular dysfunctions are increasingly coming to dental offices, and the pace of life and rapid development of civilization indicate that we can expect even more of them. Muscle disorders are the most common dysfunctions of the stomatognathic system. The article aims to systematize and facilitate the diagnosis of a given disorder along with the implementation of the correct therapeutic procedure.

KEYWORDS: co-contraction, myalgia, myofascial pain, myospasm

nych i strukturalnych w tkankach i wywołuje mialgię miejscową. W przypadku długo utrzymującej się mialgii dochodzi do stałej impulsacji bólu głębokiego i jego oddziaływania na ośrodkowy układ nerwowy, co prowadzi do bólu mięśniowo-powięziowego lub miospazmu czy też mialgii ośrodkowej (9). By zapobiec rozwojowi zaburzeń, należy je szybko rozpoznać i wdrożyć leczenie. Przeciążenie mięśnia może być spowodowane stresem emocjonalnym. Stres wpływa na pracę mięśni poprzez ich wspólne szklaki impulsów nerwowych. Układ limbiczny, który steruje emocjami, wpływa na układ gamma, który z kolei pobudza mięśnie żucia (10, 11). W krajach wysoko rozwiniętych stres jest powodem 50-75% wszystkich zgłoszeń pacjentów do gabinetu stomatologicznego (1). Stres znacznie zaburza aktywność motoryczną mięśni żucia (12).

Dysfunkcje układu ruchowego narządu żucia

Współskurcz zabezpieczający to odpowiedź OUN na uraz, ochrona przed dalszym uszkodzeniem. Następuje obronna aktywacja mięśni antagonistycznych, np. zwiększona aktywność mięśni przywodzących na skutek skurczu mięśni odwodzących żuchwę. Nie jest to stan patologiczny, lecz reakcja obronna. Powodem powstania może być nagła, nieprawidłowa zmiana warunków zwarciowych, długotrwałe leczenie stomatologiczne, przeciążenie mięśni (bruksizm, długie żucie) czy też uraz mięśnia podczas znieczulenia oraz znaczny stres emocjonalny, np. ważny egzamin, pogrzeb bliskiej osoby. Kluczem rozpoznania jest badanie podmiotowe. W wywiadzie naszą uwagę powinien przykuć fakt, że objawy wystąpiły natychmiast po pewnym zdarzeniu, np. natychmiast po znieczuleniu przewodowym (uszkodzenie mięśnia skrzydłowego przyśrodkowego), po zacementowaniu nowej korony protetycznej, po wykonaniu zbyt wysokiego wypełnienia. Pacjent podaje osłabienie mięśni, męczenie się podczas jedzenia oraz towarzyszący temu ból, zaś brak bólu lub nieznaczny ból – w spoczynku. Może wystąpić ograniczone otwieranie ust z miękkim końcowym odczuciem. Występuje bolesność palpacyjna mięśni, głównie mięśnia żwacza oraz skroniowego po tej samej stronie (3, 5).

Współskurcz zabezpieczający jest naturalną odpowiedzią organizmu, dlatego nie ma konieczności leczenia, a potrzebne jest jedynie usunięcie przyczyny, np. korekta nieprawidłowej korony protetycznej, niwelacja stresu poprzez psychoterapię. Psychoterapia ma na celu zmianę stylu życia, nauczenie kontroli nad emocjami, umiejętności radzenia sobie ze stresem oraz wykształcenie zachowań profilaktycznych. Psychoterapeuci korzystają z metod hipnozy, autosugestii, muzykoterapii, technik relaksacyjnych typu *biofeedback*. Gdy u pacjenta podejrzewamy depresję, zaburzenia lękowe i nerwicowe, to dla uzyskania pozytywnych wyników leczenia potrzebna będzie kon- ▶

ROZPOZNANIE	OBJAWY	CZASY WYSTĘPOWANIA OBJAWÓW	LECZENIE
WSPÓŁSKURCZ ZABEZPIECZAJĄCY	– ból mm podczas ruchu, – niewielkie ograniczenie ruchomości żuchwy	– natychmiast po zdarzeniu	– korekta zaburzeń zgryzu, – ograniczenie ruchomości żuchwy, – miękka dieta, – NLPZ
MIALGIA MIEJSCOWA (najczęściej)	– ból mięśniowy podczas ruchu, – niewielkie ograniczenie ruchomości żuchwy, – wcześniej występował już podobny ból	– 14-48 h po zdarzeniu	– korekta zaburzeń zgryzu, – ograniczenie ruchomości żuchwy, – miękka dieta, – NLPZ, – szyna stabilizacyjna, – fiozjoterapia
BÓL MIĘŚNIOWY POWIĘZIOWY	– napięciowy ból głowy, – punkty spustowe, – jednostronne łzawienie, – wyciek z nosa	– głównie po całym dniu pracy	– znieczulenie + rozciąganie punktów spustowych, – fizjoterapia, – psychoterapia, – ergonomia pracy, leczenie zaburzeń snu, – szyna stabilizacyjna
MIOSPAZM	– nagły, krótki skurcz mięśniowy, – ból w spoczynku i ruchu, – ostre zaburzenia zwarcia	– głównie rano, – po nieprzespanej nocy (zmęczenie + zaburzenia gospodarki elektrolitów)	– znieczulenie + rozciąganie mięśnia, – fizjoterapia

Tab. 1. Charakterystyka wybranych zaburzeń mięśni żucia

sultacja psychiatryczna (1, 13). Dodatkowo pacjentowi zaleca się wykonywanie ograniczonych ruchów żuchwy niepowodujących bólu, stosowanie miękkiej diety, powolne żucie. Można zalecić leki przeciwbólowe z grupy niesteroidowych leków przeciwzapalnych (NLPZ), np. ibuprofen 400-600 mg co 4-6 h cztery razy dziennie przez 7 dni. Po wdrożeniu terapii objawy powinny ustąpić po kilku dniach.

Mialgia miejscowa (mięśnioból) – najczęstsza dolegliwość bólowa wśród zaburzeń skroniowo-żuchwowych. Nazywany opóźnionym bólem mięśniowym ze względu na to, że pojawia się po pewnym czasie, około 24-48 h po zdarzeniu. W wywiadzie pacjent wskaże bóle mięśni po jednej stronie z ograniczeniem otwierania ust trwające od kilku dni i podawać będzie, że wcześniej już też odczuwał takie dolegliwości. Często dolegliwość ta występuje w stresowych okresach życia lub po zabiegach stomatologicznych mających miejsce około dwa dni wcześniej. Mialgia miejscowa to ból występujący wtórnie do innego bólu. Jest konsekwencją nieleczonego, przedłużającego się współskurczu zabezpieczającego. Obecna trudność z szerszym otwarciem ust oraz bolesność palpacyjna występuje w większym nasileniu niż w przypadku współskurczu (9).

Leczenie poza usunięciem przyczyny oraz oszczędzania mięśni żucia polega na relaksacji mięśni poprzez stosowanie szyn stabilizacyjnych oraz fizjoterapii. Pamiętajmy, że zalecamy ograniczenie pracy mięśni do granic odczuwalnego bólu, a nie całkowite zaniechanie ruchomości.

Szyna stabilizacyjna polecana jest szczególnie wtedy, gdy ból mięśni zdiagnozowano rano i podejrzewamy bruksizm. Okresowe użytkowanie szyny stabilizacyjnej w przypadku mialgii miejscowej jest bardziej skuteczne niż całodobowe, dlatego zalecamy pacjentowi stosowanie jej w nocy i ewentualnie w ciągu dnia jedynie w momentach odczuwanego bólu (5). Za najbardziej powszechną szynę stabilizacyjną uważa się szynę Michigan (14). Celem jej stosowania jest przywrócenie harmonii pracy i zminimalizowanie napięcia mięśni żucia przez najbardziej fizjologiczne ustawienie żuchwy w tzw. pozycji ortopedycznej (15).

Spośród zabiegów fizjoterapeutycznych zaleca się te indywidualnie dobrane z zakresu medycyny fizykalnej i technik manualnych, tj.: kinezyterapię, laseroterapię, terapię światłem, krioterapię, magnetoledoterapię, przezskórną elektryczną stymulację nerwów (TENS) (16). Zaleca się stosowanie masażu dwa razy w tygodniu w cyklu 8-10 terapii, dobór siły powinien być dostosowany do specyfiki danego pacjenta (17, 18). Metodą wspomagającą proces zdrowienia cieszącą się ostatnio dużą popularnością jest kinesiotaping – taśmowanie dynamiczne (19). Zastosowanie taśmowania dynamicznego przynosi ulgę w bólowych postaciach zaburzeń i wspomaga zwiększenie zakresów ruchów żuchwy.

1-3-tygodniowe leczenie powinno zniwelować objawy, a jeśli pacjent nie wskazuje na poprawę, należy powtórzyć badanie i przeanalizować postawioną wcześniej diagnozę.

Miospazm to nagły, kilkuminutowy, toniczny skurcz mięśnia przypominający skurcz mięśni łydki wraz z odczuwalną sztywnością mięśnia. To rzadko spotykane zaburzenie. Spowodowane może być zaburzeniami gospodarki elektrolitowej, nadmierną eksploatacją mięśnia i jego zmęczeniem lub stanami zapalnymi w sąsiednich strukturach, np. zapaleniem ucha. Jednostka raczej nie powoduje trudności w rozpoznaniu ze względu na ostry, całkowity skurcz danego mięśnia, co klinicznie manifestuje się jako ostre zaburzenie zwarcia, znaczne napięcie mięśni oraz bardzo utrudnione ruchy żuchwy. Pacjent może mieć problem z zamknięciem ust lub z ich otwarciem lub manifestować boczne przesunięcie żuchwy w zależności od mięśnia ulegającego skurczowi. Tu występuje znaczny ból w spoczynku oraz bolesność podczas badania palpacyjnego. Pacjent może uskarżać się, że odczuwa inny zgryz, że zęby nie pasują do siebie.

Leczenie ma na celu usunięcie przyczyny oraz rozciągnięcie skurczonego mięśnia. Należy daną okolicę schłodzić lub znieczulić miejscowo 2-proc. lidokainą i poprzez bierne rozciągnięcie mięśnia zniwelować jego przykurcz. Wskazane jest uzupełnienie elektrolitów. Zalecane są również zabiegi fizjoterapeutyczne oraz ćwiczenia mięśniowe. Po uprzedniej edukacji pacjent wykonuje ćwiczenia w domu w 2-3 seriach po 15-20 powtórzeń. Wykonywanie ćwiczeń z oporem własnej ręki oraz otwieranie i zamykanie ust w pełnym zakresie powinno stać się codzienną rutyną w celu utrzymania prawidłowego napięcia mięśniowego (17).

W przypadku powtarzających się incydentów miospazmu należy podejrzewać dystonię ustno-żuchwową, czyli mimowolny, bolesny skurcz mięśni objawiający się charakterystycznym obrazem twarzy – wymuszonym otwarciem jamy ustnej lub szczękościskiem, który często się powtarza. W tym przypadku leczenie polega dodatkowo na domięśniowej iniekcji toksyny botulinowej A co 3-4 miesiące.

Ból mięśniowo-powięziowy cechuje się obecnością tzw. punktów spustowych, czyli napiętym i bolesnym, niewielkim obszarem mięśnia lub powięzi wyczuwanym palpacyjnie. Podczas dotyku takiego punktu ból znacznie się nasila (20). W zaburzeniu tym najczęściej spotyka się ból przeniesiony, np. ból głowy w okolicy skroni podczas ucisku punktu spustowego znajdującego się w okolicy barku. Toteż objawy prezentujące przez pacjenta są mylące i musimy zlokalizować rzeczywiste źródło bólu. W wywiadzie ból ten często opisywany jest jako napięciowy ból głowy występujący po całym dniu pracy (21), promieniujący do okolic uszu i szyi (17). Szacuje się, że nawet połowa pacjentów skarżących się na ból głowy cierpi na zaburzenia ze strony mięśni żucia (22). W badaniu przedmiotowym odnotowuje się ograniczoną ruchomość, ale mniejszą niż w mialgii miejscowej, oraz ból mięśni występujący nawet w spoczynku. Do innych objawów należą również przeczulica skóry, jednostronne łzawienie lub suchość oka, jak i jednostronny wyciek wydzieliny z nosa przypominający reakcję alergiczną. Często towarzyszą im zaburzenia snu.

Za powód powstania uważa się: niewyleczoną mialgię miejscową, stres emocjonalny, nieprawidłową postawę ciała, nieergonomiczną pracę oraz parafunkcje. Analiza piśmiennictwa wskazuje na pewne czynniki predysponujące do bólów mięśniowo-powięziowych, tj.: płeć żeńska (podłoże hormonalne), wiek 20-40 lat (17, 23), bruksizm, stres emocjonalny, stany lękowe, zaburzenia snu, tyłozgryz, zgryz krzyżowy oraz niestabilność żuchwy w maksymalnym zaguzkowaniu (14, 24).

Kluczowe w leczeniu jest usunięcie napięcia punktów spustowych polegające na znieczuleniu miejscowym (13) lub ochłodzeniu danej okolicy w celu uzyskania działania przeciwbólowego i jego rozciąganiu – ucisk i masaż. Ucisk powinien być stopniowo zwiększany do momentu niewielkiego bólu. Duże znaczenie przypisujemy tutaj fizjoterapii, w tym badaniu postawy ciała. Należy uświadomić pacjenta o wielkiej roli ergonomicznej pracy oraz zmotywować chorego do zachowań prozdrowotnych, tj. wykorzystania wolnego czasu na relaks i odpoczynek, rozładowywania napięć poprzez wysiłek fizyczny czy wykształcenia pozytywnego podejścia do życia. Poza tym ogromne znaczenie ma regularne wykonywanie przez pacjenta w domu ćwiczeń relaksacyjnych. Pacjent musi być świadomy, że jego zaangażowanie ma znaczenie w procesie zdrowienia (13, 25). Ze względu na częste nawroty choroby u pacjentów niestabilnych emocjonalnie potrzebne jest również wdrożenie psychoterapii (23). Istnieją doniesienia, że natężenie objawów bólowych oraz czas trwania bólu może mieć ścisły związek z poziomem odczuwanego lęku i depresji (26). Czasami może być potrzebna również farmakoterapia – podanie leków zmniejszających napięcie mięśni. Często używanym preparatem o takim działaniu jest cholorowodorek tolperizonu (Mydocalm) (16). Gdy pacjent cierpi na zaburzenia snu, zaleca się stosowanie leków nasennych lub niskich dawek leków przeciwdepresyjnych, ponieważ zaburzenie snu może być przyczyną lub skutkiem dolegliwości związanych z bólem mięśniowym. W przypadku podejrzenia bruksizmu należy rozważyć szynę stabilizacyjną na noc. Ważne, by pamiętać, że zaburzenie to nie ustąpi samoczynnie, bez leczenia, a ewentualnie może przejść w formę uśpioną.

Podsumowanie

Obecnie dysfunkcja układu stomatognatycznego uważana jest za chorobę cywilizacyjną. Wiele zaburzeń w obrębie twarzoczaszki imituje schorzenia innych narządów, co może prowadzić do błędnej diagnozy (7). Z tego powodu ważne jest bardzo dokładne poznanie symptomów danego zaburzenia w celu wprowadzenia prawidłowego leczenia interdyscyplinarnego (1, 27). Zaburzenia mięśniowe leczone są głównie poprzez ich relaksację. W pierwszej kolejności wybieramy leczenie odwracalne, nieinwazyjne. Należy pamiętać o współpracy całego układu stomatognatycznego i zawsze dokładnie przeanalizować warunki zgryzowe, a jeśli to konieczne, wdrożyć najbardziej odpowiednią terapię okluzji w stabilnej pozycji ortopedycznej, np. selektywne szlifowanie zębów, leczenie ortodontyczne, leczenie protetyczne czy również zabiegi z zakresu chirurgii ortognatycznej (6, 10, 28). W tab. 1 przedstawiono krótką charakterystykę najważniejszych dysfunkcji mięśniowych.

Piśmiennictwo

1. Oleszek-Listopad J., Szymańska J.: *Dysfunkcja układu ruchowego narządu żucia – aktualny stan wiedzy*. „Med Og Nauk Zdr.", 2018, 24, 2, 82-88.
2. Kleinrok M.: *Bólowe i bezbólowe objawy związane z zaburzeniem czynności układu ruchowego narządu żucia oraz zasady rozpoznawania i leczenia tych zaburzeń*. „Terapia (Quito)", 2004, 10, 157, 19-27.
3. Górecka M., Pihut M., Ferendiuk E.: *Charakterystyka schorzeń stawów skroniowo-żuchwowych*. „Dental Forum.", 2016, XLIV, 1, 63-67.

Pełne piśmiennictwo dostępne na dentalmaster.pl.

Frankowski Dental Sp. z o.o.
ul. Subisława 19, 80-354 Gdańsk-Żabianka

lek. dent. **Marta Dukat**

Posłuchaj tekstu na dentalmaster.pl

Co nowego w metodach dezynfekcji wycisków?

W pracy lekarz dentysta oraz technik dentystyczny narażeni są na wiele czynników zakaźnych, z których największym zagrożeniem są wirusy hepatotropowe (HBV, HCV, HDV, HGV), ludzki wirus upośledzenia odporności (HIV) oraz opryszczki (HSV 1, HSV 2) (1). Ponadto przeciętnie jama ustna jest skolonizowana przez około 280 szczepów bakterii, a 1 ml śliny zdrowej osoby zawiera 750 milionów mikroorganizmów (2). Najczęstszymi mikroorganizmami identyfikowanymi na wyciskach są *Streptococcus sp.*, *Staphylococcus sp.*, *Escherichia coli sp.*, *Actinomyces sp.*, *Antitratus sp.*, *Pseudomonas sp.*, *Enterobacter sp.*, *Klebsiella pneumonia* i *Candida sp.* (3). Aby uniknąć zakażeń krzyżowych, każdy wycisk powinien być dokładnie opłukany pod strumieniem bieżącej wody oraz zdezynfekowany zaraz po jego pobraniu.

Największe zmiany w stabilności wycisków występują w wyniku dezynfekcji preparatami na bazie chloru, natomiast najmniejsze w wyniku działania środków na bazie aldehydu glutarowego (1).

Aldehyd glutarowy

Pryliński (1) zaleca następujące procedury dezynfekcji w preparatach na bazie aldehydu glutarowego w zależności od rodzaju masy wyciskowej:

- masy tlenkowo-eugenolowo-cynkowe, woski wyciskowe, masy silikonowe kondensacyjne, masy elastomerowe do rejestracji zwarcia: zanurzenie na 10 minut w roztworze, spłukanie wodą destylowaną;
- masy alginatowe, agarowe, polisulfidowe, polieterowe chemo- i światłoutwardzalne: zanurzenie w roztworze, spłukanie wodą destylowaną, ponowne zanurzenie w roztworze, przykrycie wilgotną gazą na 10 minut, osuszenie;
- masy silikonowe addycyjne, winylosiloksanoetery: umieszczenie na jedną godzinę w roztworze, spłukanie wodą destylowaną, pozostawienie w roztworze na okres do 10 godzin, spłukanie wodą destylowaną.

Alternatywnymi metodami dezynfekcji wycisków są metody z wykorzystaniem promieniowania UV, ozonu oraz promieniowania mikrofalowego.

Promieniowanie UV

Promieniowanie UV z dużą skutecznością eliminuje mikroorganizmy. Wyciski dezynfekuje się poprzez umieszczenie ich w komorze UV, gdzie światło UV emitowane jest w taki sposób, by wyciski były równocześnie poddane ekspozycji z różnych kierunków. Promieniowanie UV ma silne właściwości bakteriobójcze ze względu na oddziaływanie na DNA komórek, co powoduje ich destrukcję. Skuteczność tej metody dezynfekcji zależy od czasu ekspozycji, intensywności promieniowania oraz podatności mikroorganizmów (4).

Ozon

Ozon jest bardzo reaktywny ze względu na swoją niestabilność, dzięki czemu stanowi silny środek dezynfekujący. Atakuje nie tylko błonę komórkową, ale

TITLE: What's new in impression disinfection methods?
STRESZCZENIE: Zakażenia krzyżowe są dużym ryzykiem dla personelu medycznego, zwłaszcza przy pobieraniu wycisków. Aby ich uniknąć, wyciski należy obowiązkowo dezynfekować przed odesłaniem ich do pracowni techniki dentystycznej. Najpopularniejszą metodą jest zanurzanie w preparatach antyseptycznych, zaś do metod alternatywnych należą: promieniowanie UV, ozon oraz promieniowanie mikrofalowe. Stosunkowo nową metodą jest inkorporowanie związków chemicznych o właściwościach bakteriobójczych, takich jak nanocząsteczki srebra, do proszku alginatowego lub wody.
SŁOWA KLUCZOWE: materiały stomatologiczne, dezynfekcja, ozon, UVC, dezynfekcja chemiczna, patogeny jamy ustnej
SUMMARY: Cross-infections are a high risk for medical personnel, especially when taking impressions. To avoid them, it is mandatory to disinfect impressions before sending them to the dental laboratory. The most popular method is immersion in antiseptic preparations, while alternative methods include: UV radiation, ozone and microwave radiation. A relatively new method is the incorporation of chemical compounds with bactericidal properties, such as silver nanoparticles, into alginate powder or water.
KEYWORDS: dental materials, disinfection, ozone, UVC, chemical disinfection, oral pathogens

również enzymy wewnątrzkomórkowe i DNA mikroorganizmów. Jako niestabilny związek produkowany jest przez generatory ozonu, a wyciski umieszcza się w specjalnej komorze. Przepływ gazów jest precyzyjnie monitorowany i dezynfekcja odbywa się poprzez uwalnianie stałego przepływu ozonu (5, 6).

Promieniowanie mikrofalowe

Bashin i wsp. przeprowadzili badania wykorzystujące promieniowanie mikrofalowe jako metodę dezynfekcji wycisków. Próbki wyciskowej masy silikonowej zainfekowane bakteriami z gatunku *S. aureus*, *P. aeruginosa* i *C. albicans* poddali dezynfekcji promieniowaniem mikrofalowym o mocy 650 W przez 5, 6 i 7 minut. W badaniu udowodniono, że promieniowanie mikrofalowe ma działanie letalne w stosunku do badanych bakterii. Autorzy dowiedli, że całkowita eliminacja *P. aeruginosa* i *C. albicans* nastąpiła już po 5-minutowej ekspozycji na promieniowanie mikrofalowe, a bakterie z gatunku *S. aureus* uległy całkowitej eradykacji w ciągu 7 minut dezynfekcji mikrofalami.

Alginat inkorporowany związkami o właściwościach antyseptycznych

Nowym podejściem do dezynfekcji jest inkorporowanie związków chemicznych o właściwościach bakteriobójczych, takich jak nanocząsteczki srebra, do proszku alginatowego lub wody. Metoda ta okazała się skuteczna w likwidacji patogenów bez wpływu na jakość wycisków (11, 12).

Właściwości antybakteryjne nanocząsteczek metali i tlenków metali są szeroko badane w środowisku medycznym (8, 9). Srebro i jego związki były używane jako środki bakteriobójcze w wielu celach medycznych. Jony srebra działają przeciwko bakteriom, wirusom i grzybom, a w przypadku ludzi w niskich ilościach nie powodują żadnych efektów ubocznych (10).

W odróżnieniu od dwóch najpopularniejszych metod dezynfekcji, czyli spryskiwania i zanurzania w środkach antyseptycznych, metoda z użyciem alginatu modyfikowanego zapewnia całościową dezynfekcję materiału, a nie tylko powierzchowną (13, 14).

Sterylizacja w autoklawie

Sterylizacja w autoklawie zapewniłaby bardzo skuteczną eliminację drobnoustrojów, jednakże wysoka temperatura może powodować defekt materiału lub utratę jego właściwości, takich jak wytrzymałość na rozciąganie i rozrywanie oraz zmiany w objętości (15).

Piśmiennictwo

1. Pryliński M.: *Vademecum materiałoznawstwa protetycznego*. Wyd. Med. Tour International, Otwock 2020.
2. Mantena S.R., Mohd I., Sajjan S. i wsp.: *Disinfection of Impression Materials: A Comprehensive Review of Disinfection*. „Int. J. Dent. Mater.", 2019, 1, 7-16.
3. Egusa H., Abe K.: *Clinical Evaluation of the Efficacy of Removing Microorganisms to Disinfect Patient-Derived Dental Impressions*. „J. Prosthet. Dent.", 2009, 102, 56. [CrossRef] Pang S., Millar B.: *Cross Infection Control of Impressions: A Questionnaire Survey of Practice among Private Dentists in Hong Kong*.„Hong Kong Dent. J.", 2006, 3, 89-93.
4. AlZain S.: *Effect of chemical, microwave irradiation, steam autoclave, ultraviolet light radiation, ozone and electrolyzed oxidizing water disinfection on properties of impression materials: A systematic review and meta-analysis study*. „Saudi Dent J.", 2020 May, 32, 4, 161-170.
5. Poulis N., Kyriacou A., Kotsou M. i wsp.: *Effectiveness of low-flow high-ozone concentration disinfection of dental impressions: a comparative study to immersion disinfection*. „Br. J. Appl. Sci. Technol.", 2014, 4, 2528-2537.
6. Poulis N., PromBonas A., Yannikakis S. i wsp.: *Preliminary SEM observations on the surface of elastomeric impression materials after immersion or ozone disinfection*. „J. Clin. Diagn. Res.", 2016, 10, 1-5.
7. Bhasin A., Vinod V., Bhasin V. i wsp.: *Evaluation of effectiveness of microwave irradiation for disinfection of silicone elastomeric impression material*. „J Indian Prosthodont Soc", 2013, 13, 2, 89-94.
8. Raffi M., Mehrwan S., Bhatti T.M. i wsp.: *Investigations into the antibacterial behaviour of copper nanoparticles against Escherichia coli*. „Ann Microbiol", 2010, 60, 75-80.
9. Sharma P., Goyal D., Chudasama B.: *Antibacterial activity of colloidal copper nanoparticles against Gram-negative (Escherichia coli and Proteus vulgaris) bacteria*. „Lett Appl Microbiol", 2002, 74, 695-706.
10. Balandin G.V., Suvorov O.A., Shaburova L.N. i wsp.: *The study of the antimicrobial activity of colloidal solutions of silver nanoparticles prepared using food stabilizers*. „J Food Sci Technol", 2015, 52, 3881-3886.
11. Bergman B., Bergman M., Olsson S.: *Alginate impression materials, dimensional stability and surface details sharpness following treatment with disinfectant solutions*. „Swed. Dent. J.", 1985, 9, 255-262.
12. Manikyamba Y.J.B., Raju A.V.R., Sajjan M.C.S. i wsp.: *An evaluation of antimicrobial potential of irreversible hydrocolloid impression material incorporated with chitosan*. „J. Indian Prosthodont. Soc.", 2020, 20, 297-303.
13. Ramer M.S., Gerhardt D.E., McNally K.: *Accuracy of Irreversible Hydrocolloid Impression Material Mixed With Disinfectant Solutions*. „J. Prosthodont.", 1993, 2, 156-158.

Pełne piśmiennictwo dostępne na dentalmaster.pl.

Centralny Szpital Kliniczny Uniwersytetu Medycznego w Łodzi,
II Poradnia Protetyki, prof. dr hab. n. med. Jerzy Sokołowski

lek. dent. **Emilia Guzek-Gołaszewska**

Protezy z tworzyw termoplastycznych – dlaczego nie są estetyczną alternatywą?

Praca recenzowana

Materiał termoplastyczny to tworzywo sztuczne, które w temperaturze pokojowej występuje w stanie zeszklenia lub odznacza się wysoką elastycznością, a w podwyższonej temperaturze przechodzi w formę lepkiego płynu (4). W wykonawstwie ruchomych protez częściowych tworzywom tym nadaje się kształt w trakcie obróbki przez tłoczenie bądź wtryskiwanie w wysokiej temperaturze, a po schłodzeniu do temperatury pokojowej przystępuje się do ich obrabiania (5).

Wśród tworzyw termoplastycznych, z których wykonuje się protezy elastyczne, wyróżniamy: nylon, acetal, acron (1, 6). Poniżej została przedstawiona krótka charakterystyka tych materiałów.

Tworzywa termoplastyczne

Nylon jest termoplastycznym tworzywem poliamidowym (np. Poliamid 12, Nylon 66). Materiał jest konfekcjonowany w aluminiowych kapsułach o różnej długości i średnicy lub w postaci granulatu. Tworzywo nie zawiera monomeru resztkowego, jest bardzo elastyczne. Jego wadą jest brak możliwości wykonania wszystkich rodzajów klamer. Stosowane są jedynie klamry proste, umieszczone głęboko w podcieniu, co powoduje traumatyzację przyzębia brzeżnego. Przy nieodpowiedniej ocenie wskazań do zastosowania tego materiału może dojść do resorpcji kości wyrostka zębodołowego i zwiększonej ruchomości zębów. Zęby akrylanowe nie łączą się chemicznie z płytą poliamidową, dlatego często dochodzi do rozerwania mechanicznego między substratami. W celu uzyskania zadowalającego połączenia należy zastosować specjalny primer. Nylon znajduje zastosowanie w wykonawstwie tymczasowych protez ruchomych osiadających, szyn nagryzowych i obturatorów. Materiały dostępne na rynku to Flex J (Pressing Dental), Valplast (Valplast), Dentiflex (Roko), ThermoSens (Vertex), Deflex Classic L, M, S (Deflex) (1, 6, 7).

Acetal jest elastycznym termoplastycznym tworzywem, które ze względu na walory estetyczne, sprężystość, małą ścieralność i stosunkowo niski ciężar właściwy może być w ograniczonym zakresie materiałem zastępczym w stosunku do żywicy akrylanowej. Producenci pakują gotowy do użycia materiał w podobny sposób jak nylon. Umożliwia to wykorzystanie tych samych wtryskarek. Protezy wykonane z tego tworzywa w porównaniu do stopów metali wykazują znaczną sprężystość (30%), która może powodować destabilizację okluzji i działać traumatyzująco na podłoże protetyczne. Klamry acetalowe, aby zachować te same właściwości mechaniczne, muszą posiadać o 25% większy przekrój niż ich metalowe odpowiedniki, gdyż ich siła retencji jest sześciokrotnie mniejsza. Z tego tworzywa mogą być wykonane wyłącznie klamry proste z prowadzeniem aktywnym,

TITLE: Non-metal clasp dentures – why they are not an aesthetic alternative
STRESZCZENIE: Znaczny rozwój techniki dentystycznej oraz wzrost wymagań pacjentów co do estetyki uzupełnień protetycznych powodują, że coraz częściej jako alternatywę w wykonawstwie protez częściowych akrylowych stosuje się elastyczne tworzywa termoplastyczne (1, 2). Są one powszechnie stosowane na całym świecie jako jedno z wielu rozwiązań w leczeniu protetycznym oraz w innych działach nowoczesnej stomatologii (3). W artykule przedstawiono charakterystykę trzech materiałów termoplastycznych: nylonu, acetalu, akronu, wykonawstwo tego typu protez oraz wady i zalety tych uzupełnień.
SŁOWA KLUCZE: materiały termoplastyczne, nylon, akron, acetal
SUMMARY: Due to the development of dental technology and an increase in patients' requirements regarding the aesthetics of dentures, acrylic partial dentures are increasingly being replaced with flexible partial dentures using thermoplastic materials (1, 2). These dentures are widely used around the world as one of the solutions in prosthodontics treatment and in other fields of modern dentistry (3). The article presents the characteristics of three thermoplastic materials: nylon, acetal and acron, the fabrication of this type of dentures as well as advantages and disadvantages of these restorations.
KEYWORDS: thermoplastic materials, nylon, acron, acetal

zazwyczaj umieszczone głęboko w podcieniu. Acetal, podobnie jak nylon, nie wykazuje chemicznego połączenia zębów akrylanowych z płytą acetalową. Substancje zawierające karoten znacznie przebarwiają tworzywo. Materiał wykazuje słabą odporność na działanie kwasów i alkoholu o stężeniu powyżej 40% i jest wrażliwy na działanie promieni UV i środków utleniających. Zaletą tworzywa acetalowego jest brak monomeru resztkowego (1, 5, 6, 8). Zastosowanie znajduje w wykonawstwie protez częściowych, szyn nagryzowych, klamer do wszystkich typów protez. Materiały acetalowe dostępne na rynku to: Biocetal (Roko), TCM Acetal, Flexident Regular (Taladium), Lucitone FRS (Dentsply).

Akron to termoplastyczny materiał polimetylometakrylanowy (1). W porównaniu do innych termoplastów materiał ten jest łatwy w obróbce i polerowaniu, wykazuje odporność na złamanie, nie zawiera monomeru resztkowego, ma homogenną, krystaliczną strukturę, z tego powodu nie wchłania do wnętrza zabrudzeń i wykazuje stabilność koloru, nie chłonie zapachów jak inne tworzywa termoplastyczne. Twardość tego materiału w porównaniu do wyżej opisanych tworzyw powoduje mniejszy nacisk na śluzówkę i w mniejszym stopniu wpływa na zanik wyrostka (9, 10). Znajduje zastosowanie w wykonawstwie nie tylko protez częściowych, ale według niektórych autorów również protez całkowitych, elementów retencyjnych w metalowych protezach szkieletowych, można z niego wykonać każdy rodzaj klamer oraz mikroprotezy i utrzymywacze przestrzeni (1, 10).

Wskazania i przeciwwskazania

W laboratoryjnym wykonawstwie protez z tworzyw termoplastycznych stosuje się metodę wtryskową. Najczęściej stosowane urządzenia umożliwiają wtrysk wszystkich rodzajów tworzyw (1). Technologia jest wymagająca, należy ściśle przestrzegać rozgrzewania materiału, ciśnienia, siły wtrysku, oraz czasu chłodzenia wykonanej pracy. Należy pamiętać, że materiały termoplastyczne nie powinny być po użyciu ponownie cięte i rozgrzewane, gdyż skutkuje to zwiększoną łamliwością protez, chłonnością wody i przebarwieniami materiału (3).

Wskazania do wykonania protezy elastycznej są bardzo wąskie. Protez acetalowych i nylonowych nie można zastosować w bezzębnej jamie ustnej. W takim przypadku za utrzymanie protezy na podłożu odpowiada głównie siła adhezji, która jest niemożliwa do uzyskania w protezach elastycznych (5). Tylko sztywna płyta podstawowa wykonana z akrylu zapewni odpowiednią okluzję, artykulację i stabilizację protez całkowitych. Idealne pole protetyczne dla protez elastycznych to braki zębowe mieszane, dobrze zachowany wyrostek zębodołowy i liczne przestrzenie międzyzębowe, w których proteza wykorzystuje siłę wklinowania. Klamry w protezach elastycznych muszą być wymodelowane grubiej niż w protezach szkieletowych. Klamra elastyczna nie kontaktuje się z przyzębiem brzeżnym, ale w wyniku osiadania protez może dojść do ucisku na przyzębie i recesji dziąsła (11).

Zdecydowanie największą zaletą protez elastycznych jest większy komfort psychiczny pacjentów podczas ich użytkowania w porównaniu do protez akrylowych i szkieletowych (12). Wykazują one większą odporność na uszkodzenia losowe typu pęknięcia i złamania. Nie uwalniają również szkodliwego monomeru oraz są obojętne chemicznie (nie tworzą ogniw galwanicznych w jamie ustnej) (13). Mogą być stosowane w przypadku alergii na tworzywo akrylowe lub metale (7).

Wadą materiałów termoplastycznych jest trudność obróbki końcowej. Jeśli użyjemy nieodpowiednich narzędzi, może dojść do powstania mikrorys i niemożliwe jest ich prawidłowe wykończenie. Materiały termoplastyczne są wrażliwe na wytwarzające się podczas polerowania ciepło. Niewłaściwe wykonanie laboratoryjne sprzyja odkładaniu się płytki bakteryjnej na płycie protez i pogarsza estetykę (11).

Podsumowanie

Na podstawie powyższych rozważań należy stwierdzić, że wskazania do wykonania protez elastycznych są bardzo wąskie i nie mogą być one alternatywą dla protez akrylowych lub szkieletowych, ponieważ powodują znacznie szybszy zanik wyrostka zębodołowego, działają traumatyzująco na przyzębie brzeżne. ■

Piśmiennictwo

1. Dejak B.: *Vademecum wykonywania protez stałych i ruchomych*. Wyd. Med Tour Press International, Otwock 2020, 15, 373-386.
2. Akinyamoju Clara A., Dosumu Oluwole O., Taiwo Juliana O. i wsp.: *Oral health-related quality of life: acrylic versus flexible partial dentures*. „Ghana Med J.", 2019 Jun, 53, 2, 163-169.
3. Polanowski K.: *Protezy elastyczne i wykorzystanie technologii tworzyw termoplastycznych w praktyce stomatologicznej*. „MS", 2013, 4, 70-76.

Pełne piśmiennictwo dostępne na dentalmaster.pl.

Frankowski Dental
ul. Subisława 19, 80-354 Gdańsk

Regulamin publikacji prac w czasopiśmie „TPS – Twój Przegląd Stomatologiczny”

1. W czasopiśmie „TPS – Twój Przegląd Stomatologiczny”, wydawanym przez Elamed Media Group, publikujemy artykuły poglądowe (przedstawiające nowoczesne technologie i sprawdzone rozwiązania problemów, z jakimi czytelnicy stykają się w pracy), kazuistyczne (opisy przypadków), prace oryginalne (doświadczalne i kliniczne), sprawozdania i materiały zjazdowe, recenzje książek oraz komunikaty o planowanych zjazdach i kongresach. Istnieje możliwość publikacji tekstów niezamówionych, o ile nie będzie to kolidowało z aktualnymi planami wydawniczymi.
2. Autorowi przysługują wszelkie autorskie prawa osobiste i majątkowe do nadesłanych materiałów (tekstów, zdjęć, rysunków, wykresów itp.), a ich publikacja nie może naruszać praw osób trzecich. Zgodnie z Deklaracją z Helsinek z 1975 roku, zrewidowaną w 1983 r., nie wolno używać nazwisk, inicjałów, numerów historii choroby ani jakichkolwiek danych, które umożliwiałyby identyfikację pacjenta. Do pracy należy dołączyć oświadczenie, że nie była uprzednio nigdzie publikowana ani wysłana do druku w innym czasopiśmie. W przypadku gdyby artykuł był uprzednio publikowany, autor obowiązany jest poinformować o tym wydawnictwo. Wszyscy wykazani autorzy nadsyłanych do redakcji prac powinni brać czynny udział w przygotowaniu opracowań przeznaczonych do publikacji.
3. Autor zgłaszający daną pracę oświadcza, że do przesłanych materiałów (tekstów, fotografii, ilustracji itp.) składających się na artykuł przysługują mu prawa autorskie w zakresie uprawniającym go do dokonania zgłoszenia na warunkach określonych w niniejszym regulaminie, w szczególności, że opublikowanie materiału nie naruszy praw osób trzecich. W przypadku skierowania przeciwko Elamed Media Group jakichkolwiek roszczeń związanych z lub odnoszących się do nadesłanych materiałów przez osoby trzecie autor zgłaszający zwolni Elamed Media Group z odpowiedzialności i pokryje wszelkie koszty wynikłe z tego tytułu.
4. Przesłanie pracy oznacza zgodę na przeniesienia na Elamed Media Group wszelkich autorskich praw majątkowych na wszelkich polach eksploatacji, w tym w szczególności utrwalania, zwielokrotniania, rozpowszechniania i wprowadzania do obrotu każdą dostępną techniką oraz upoważniają Elamed Media Group do udzielania dalszych licencji na dowolnie wybranych przez Elamed Media Group polach eksploatacji, udzielania zgody na wykonywanie zależnych praw autorskich, w szczególności na sporządzanie, korzystanie i rozpowszechnianie opracowań (przeróbek) oraz tłumaczenia na każdy język i do rozpowszechniania tłumaczeń, pod warunkiem, że materiały zostaną zaakceptowane do publikacji.
5. Pożądana objętość artykułu to maksymalnie 10 str. znormalizowanego wydruku komputerowego (czcionka Times New Roman 12, format A4, 30 wierszy na stronie, odstęp 1,5). W przypadku prac dłuższych redakcja zastrzega sobie prawo do podziału na części publikowane osobno (po uzgodnieniu z autorem).
6. Na stronie tytułowej należy podać: tytuł pracy w języku polskim i angielskim, imię, nazwisko i tytuł naukowy każdego z autorów oraz pełną nazwę miejsca pracy (w przypadku placówki klinicznej – także tytuł naukowy, imię i nazwisko jej kierownika). U dołu strony należy umieścić imię i nazwisko, adres, telefon oraz e-mail autora odpowiedzialnego za korespondencję dotyczącą manuskryptu. Druga strona powinna zawierać streszczenie (50-100 słów) w języku polskim i angielskim oraz słowa kluczowe (3-5 słów) zgodne z Medical Subject Headings (MeSH). Prace oryginalne powinny zawierać: wstęp, opis materiału i metod, wyniki badań i ich omówienie oraz wnioski. W pracach kazuistycznych wymagane są: wstęp, opis przypadku (przypadków) i podsumowanie.
7. Wszystkie prace nadesłane do redakcji poddawane są ocenie i recenzji przez wyznaczonych przez redakcję recenzentów. Autorzy zobowiązani są do odniesienia się do uwag recenzentów. Wszystkie prace podlegają ocenie kolegium redakcyjnego lub wyznaczonych recenzentów i są anonimowe.
8. Piśmiennictwo powinno być podane według kolejności cytowania. Każda pozycja winna być cytowana w ogólnie przyjęty sposób: nazwiska i pierwsze litery imion autorów, (gdy autorów jest więcej niż trzech – należy podać pierwszego, zastępując pozostałe nazwiska skrótem „i wsp.”), tytuł pracy, nazwa czasopisma podana zgodnie z obowiązującym skrótem w Index Medicus, rocznik, tom (numer), strony. W przypadku podręczników należy podać nazwisko i pierwszą literę imienia autora, tytuł dzieła i rozdziału, wydawcę, miejsce i rok wydania, strony. W przypadku bardzo dużej liczby pozycji redakcja zastrzega sobie możliwość nie publikowania piśmiennictwa z adnotacją: „Piśmiennictwo dostępne w redakcji”. Nie należy podawać informacji niepublikowanych, wynikających z rozmów lub zasłyszenia.
9. Prace można nadsyłać na CD (dołączając 1 egzemplarz wydruku) lub pocztą elektroniczną. Aby maksymalnie ułatwić opracowanie techniczne tekstu i uniknąć ewentualnych problemów przy redagowaniu, prosimy o dostosowanie się do następujących wskazówek:
   a) Dokument stworzony w formacie Word 6.0 lub 7.0 powinien mieć rozszerzenie doc lub rtf. Tekst napisany w jakimkolwiek innym edytorze powinien mieć rozszerzenie txt. Tekst pracy włącznie ze streszczeniami, słowami kluczowymi, z piśmiennictwem i podpisami pod rysunkami i schematami należy umieścić w jednym pliku.
   b) Ilustracje (zdjęcia, slajdy) przekazywane w formie elektronicznej powinny być zapisane w formacie tif, jpg, eps, rozdzielczość minimum 300 dpi, skala 1:1. Rysunki i schematy stworzone w programie Corel Draw powinny mieć rozszerzenie cdr. Rysunki i schematy w formie elektronicznej należy umieszczać w odrębnym pliku (poza tekstem pracy), ponumerowane i opatrzone podpisami.
   c) Rysunki i schematy przesłane w formie wydruku komputerowego muszą być dobrej jakości (nadające się do zeskanowania); w przypadku ich nieczytelności redakcja zastrzega sobie prawo do poproszenia autora o powtórne ich przygotowanie. Fotografie oryginalne powinny być na odwrocie podpisane nazwiskiem pierwszego autora pracy, ew. również nazwiskiem autora zdjęć, jeśli jest nim inna osoba (na prośbę autora/-ów redakcja może je zwrócić po zakończeniu procesu publikacji). Wszystkie ilustracje powinny być ponumerowane zgodnie ze wskazaną przez autora/-ów kolejnością w tekście.
10. Redakcja informuje, że *ghostwriting* oraz *guest authorship* są przejawem nierzetelności naukowej, a wszelkie wykryte przypadki będą demaskowane, włącznie z powiadomieniem odpowiednich podmiotów (instytucje zatrudniające autorów, towarzystwa naukowe, stowarzyszenia edytorów naukowych itp.). Wyjaśnienie: z *ghostwriting* mamy do czynienia wówczas, gdy ktoś wniósł istotny wkład w powstanie publikacji, bez ujawnienia swojego udziału jako jeden z autorów lub bez wymienienia jego roli w podziękowaniach zamieszczonych w publikacji; z *guest authorship* (*honorary authorship*) mamy do czynienia wówczas, gdy udział autora jest znikomy lub w ogóle nie miał miejsca, a pomimo to jest autorem/współautorem publikacji.
11. W przypadku wniesienia uwag do treści pracy przez recenzentów redakcja przekazuje autorowi stosowne propozycje i wnioski. Jeśli konieczne jest dokonanie uzupełnień lub zmian w tekście, publikacja artykułu może zostać wstrzymana do czasu uczynienia niezbędnych poprawek.
12. Redakcja zastrzega sobie prawo dokonywania ewentualnych zmian redakcyjnych, poprawek stylistycznych i korekty drobnych błędów merytorycznych (np. zniekształceń terminologii fachowej, nazwisk itd., powstałych wskutek omyłek maszynowych).
13. Redakcja może przed przekazaniem materiału do druku przesłać go autorowi wyłącznie w celu weryfikacji zgodności materiału przygotowanego do druku z materiałem nadesłanym przez autora. Niezajęcie stanowiska przez autora w terminie trzech dni od daty wysłania materiału oznacza brak uwag autora. W szczególnie uzasadnionych przypadkach, jeżeli ujawnią się istotne błędy w publikacji, redakcja może uwzględnić wniosek autora w przedmiocie zmian artykułu w stosunku do wersji nadesłanej.
14. Wynagradzanie prac zamówionych: o ile nie zostało inaczej ustalone w bezpośredniej rozmowie z autorem, honorarium obejmujące przeniesienie na Wydawcę autorskich praw majątkowych do publikacji na wszelkich polach eksploatacji obliczane jest wg wierszówki. W przypadku prac zbiorowych ulega podziałowi na kwoty cząstkowe przeznaczone dla poszczególnych autorów – równe, o ile autorzy nie przedstawią własnej propozycji podziału. Szczególne wartości merytoryczne tekstu (zaopiniowane przez recenzującego członka Rady Naukowej) oraz nadesłanie go przed upływem ustalonego terminu mogą wpłynąć na podwyższenie stawki. Natomiast w przypadku nadesłania artykułu po upływie terminu zamówienia nie gwarantujemy publikacji tekstu i wypłaty honorarium na uprzednio ustalonych warunkach.
15. W przypadku prac zamówionych, po zamówieniu osobistym, telefonicznym lub drogą poczty elektronicznej, przesyłamy autorowi niniejszy regulamin publikacji. Po otrzymaniu tekstu w przypadku nowo pozyskanych autorów – wysyłamy arkusz danych personalnych; po wypełnieniu prosimy odesłać na adres redakcji. Wypłata honorarium ma miejsce po opublikowaniu artykułu.
16. Prace niezamówione publikujemy w miarę wolnego miejsca w planie wydawniczym.

Artykuły prosimy przesyłać na adres stomatologia@elamed.pl